

Stránská, Petra

Antropologická charakteristika kostrových pozůstatků z raně středověkého pohřebiště v Radomyšli, okr. Strakonice (poloha "Tomanovna")

Archaeologia historica. 2010, vol. 35, iss. 1-2, pp. 135-140

ISSN 0231-5823 (print); ISSN 2336-4386 (online)

Stable URL (handle): <https://hdl.handle.net/11222.digilib/128143>

Access Date: 29. 11. 2024

Version: 20220831

Terms of use: Digital Library of the Faculty of Arts, Masaryk University provides access to digitized documents strictly for personal use, unless otherwise specified.

Antropologická charakteristika kostrových pozůstatků z raně středověkého pohřebiště v Radomyšli, okr. Strakonice (poloha „Tomanovna“)

PETRA STRÁNSKÁ

Abstrakt: V předkládané studii uvádíme výsledky antropologické analýzy raně středověkého souboru z polohy „Tomanovna“ na pohřebišti v Radomyšli. Celkem byly posouzeny pozůstatky minimálně 56 jedinců z 22 hrobů. Ve většině hrobů byly nalezeny pozůstatky více osob v neanatomické poloze, pouze deset hrobů obsahovalo skelet jednoho jedince. V souboru šestnácti nedospělých a čtyřiceti dospělých byly zastoupeny všechny věkové kategorie s výjimkou novorozenců a nejmenších dětí do šesti měsíců. Z metrického hlediska převažovali jedinci s brachykranními lebkami, což by posouvalo celý soubor do mladšího období, od 13. století výše. Z nečetných patologických odchylek bychom zmínili nález osteomyelitis purulenta chronica se zarakveným sekvestrem na humeru z hrobu 18.

Klíčová slova: Raný středověk – antropologická analýza – paleopatologická analýza.

Anthropological Characteristics of Skeletal Remains from an Early-Mediaeval Burial Ground in Radomyšl, Strakonice District (“Tomanovna” Location)

Abstract: This study presents the results of anthropological analysis of an early-mediaeval series from the “Tomanovna” location in the Radomyšl burial ground. In total, the remains of 56 individuals from 22 graves have been assessed. The majority of graves contained the remains of several persons in non-anatomical positions; only 10 graves contained a single skeleton each. The series, comprising 16 children and 40 adults, features all age categories, with the exception of babies and infants up to 6 months. In metric terms, Brachycephalic individuals prevailed, which could shift the dating of the whole series to a more recent period, from the 13th century onwards. Among sporadic pathological deviations, a find of osteomyelitis purulenta chronica with calcified sequester of the humerus from grave 18 is worthy of note.

Key words: Early Middle Ages – anthropological analysis – paleopathological analysis.

V poloze tzv. „Tomanovny“ na raně středověkém pohřebišti z 12. století v Radomyšli, okr. Strakonice, proběhl v roce 1999 záchranný archeologický výzkum vedený dr. B. Nechvátalem. Na Antropologické oddělení ARÚ AV ČR byly převezeny kostrové pozůstatky pocházející z 22 hrobů. Laboratorně zpracovaný materiál označený inv. č. Ao 9901–9922 byl podroben antropologické analýze a v současné době je uložen v depozitáři NM v Praze v Horních Počernicích.

Dvanáct hrobů obsahovalo části skeletů několika osob. Kostrové ostatky v těchto hrobech byly značně promíchány, takže ani v jednom případě nebylo možno anatomicky skloubit postkranialní skelet s lebkou. Naštěstí byly v poměrně hojném počtu a relativně dobré zachovalosti evidovány lebeční kosti, které byly směrodatné pro stanovení minimálního počtu jedinců. Ve zbývajících hrobech byl uložen jeden jedinec.

Metodika hodnocení pánevních a lebečních morfometrických charakteristik vycházela z následujících studií: Martin–Saller 1957; Acsádi–Nemeskéri 1970; Brůžek 1991; Brůžek–Ferembach 1992. Nedostatečný rozvoj pohlavně determináčních znaků a nízká spolehlivost současných metod nedovolují stanovení pohlaví u koster nedospělých jedinců. Naproti tomu určení věku nedospělých je poměrně přesné, pokud použijeme hodnocení stupně prořezání a mineralizace chrupu (Ubelaker 1978; Saunders et al. 1993), pohybuje se v rozmezí ± 2 roky a u jedinců nad 12 let ± 3 roky. Mezi další využívané metody patří hodnocení stupně osifikace epifýz (Blajerová 1970; Ferembach et al. 1979) a délky dlouhých kostí (Stloukal–Hanáková 1978). Stanovení věku u dospělých je podstatně problematictější, snažili jsme se proto v případech, kde to bylo možné, provést komplexní vyhodnocení zahrnující všechny dostupné hodnotitelné ukazatele biologického stáří kostry, tzn. stav pubické symfýzy (McKern–Stewart 1957; Nemeskéri et al. 1960; Gilbert–McKern 1973) a facies auricularis (Lovejoy et al. 1985) na pánvi, dále stupeň abraze chrupu (Lovejoy 1985), stupeň osifikace lebečních švů (Meindl–Lovejoy 1985) a v neposlední řadě jsme sledovali celkový stav kostry, tzn. stupeň degenerativně produktivních změn na páteři a apendikulárních kloubech

(Stloukal–Vyhnánek 1976). Tělesná výška byla vypočítávána metodou Bacha a Breitingera (Bach 1965; Breitinger 1937).

Popis hrobů

Hrob 1, Ao 9909. Pozůstatky minimálně pěti jedinců: dítě (infans II), dospívající (juvenis), tři dospělí (dva adultus, jeden spíše muž, jeden adultus – matusus I). *Patologie:* na jedné dolní čelisti čtyři intravitální ztráty.

Hrob 2, Ao 9907. Dospělý jedinec, spíše muž, adultus II.

Patologie: na lumbálních a hrudních obratlích Schmorlovy uzly, slabé spondylotické lemy na krčních obratlích.

Hrob 3, Ao 9908. Pozůstatky mladého jedince, spíše muže, adultus I (do 22 let).

Příměs: pravý femur, pravý humerus, bederní obratel (Schmorlovy uzly) dospělého jedince/ů.

Hrob 4, Ao 9920. Pozůstatky dvou jedinců blíže neurčitelného pohlaví. První lebka pravděpodobně věkový stupeň adultus, druhá věkový stupeň juvenis až adultus I.

Hrob 5, Ao 9912. Pozůstatky dvou jedinců. Kostra náleží pravděpodobně starší ženě (matusus I–II), samostatně uložená lebka patří rovněž spíše ženě, plně dospělé, věkový stupeň matusus. Na většině kostí nalezené kostry výrazné zelené zbarvení oxidy mědi.

Patologie: na kostře – v chrupu deset intravitálních ztrát, na krčních obratlích degenerativně produktivní změny, na lebce – v chrupu čtyři intravitální ztráty.

Hrob 6, Ao 9911. Pozůstatky minimálně čtyř jedinců: dvou nedospělých (infans II, 1,5–2 roky a dospívající infans III – juvenis, 14–15 let) a minimálně dvou dospělých, blíže neurčitelných jedinců.

Hrob 7, Ao 9914. Větší dítě, infans III (12–14 let).

Příměs: pravá lopatka a jeden hrudní obratel dospělého jedince/ů.

Hrob 8, Ao 9916. Pozůstatky minimálně tří jedinců, dvou nedospělých (infans III – juvenis) a jednoho plně dospělého, podle pánevních znaků spíše ženy (adultus II – matusus I).

Hrob 9, Ao 9910. Pozůstatky minimálně dvou jedinců: spíše muže (matusus II – senilis) a dospívajícího jedince (juvenis, 17–18 let). Stav chrupu na mandibule však neodpovídá kategorii juvenis, je tedy možné, že se jedná o pozůstatky dalšího dospělého jedince.

Patologie: v chrupu prvního jedince dva zubní kazy, na druhé mandibule minimálně jedna intravitální ztráta. Na S1 slabá osteochondróza.

Příměs: zlomek dětské lebky (infans II).

Hrob 10, Ao 9918. Pozůstatky plně dospělého muže, adultus II – matusus I.

Příměs: zlomek pravého femuru, zlomky dvou tibíí a zlomek pravé kosti klíční

Hrob 11, Ao 9919. Pozůstatky dvou malých dětí (infans II, okolo 1,75 roku) a dospívajícího jedince (juvenis, 15–16 let).

Příměs: drobné kosti ruky a nohy a zlomek ulny.

Hrob 12, Ao 9906. Pozůstatky dospělého jedince, spíše ženy. Věk nelze jednoznačně určit, spadá spíše do kategorie adultus.

Hrob 13, Ao 9917. Pozůstatky minimálně čtyř jedinců. Tři z nich mohou být ženského pohlaví (podle pánevních znaků), čtvrtý blíže neurčitelný. Věkový stupeň adultus, adultus II, matusus a dospělý (?)

Patologie: na distální kloubní ploše jedné tibie artrotické změny.

Hrob 14, Ao 9903. Lebky patří pravděpodobně čtyřem jedincům. Podle některých indicií možná spíše muži (věkový stupeň matusus), ženě (věkový stupeň matusus II), staršímu dítěti nebo dospívajícímu jedinci (věkový stupeň infans III – juvenis) a dospělému, blíže neurčitelnému jedinci.

Hrob 15, Ao 9904. V hrobě nalezeny pozůstatky minimálně dvou mladých dospělých jedinců, věkový stupeň adultus.

Hrob 16, Ao 9913. Lebka plně dospělého jedince, spíše muže, věkový stupeň adultus II – maturus I.

Patologie: v polovině levé strany lambdového švu imprese. Lamina externa neporušena, na lamina interna paprskovité praskliny. Otázka původu nejasná, možná způsobeno i postmortálně.

Hrob 17, Ao 9915. Plně dospělý jedinec, podle robusticity spíše muž, věkový stupeň adultus II – maturus I.

Příměs: pravá tibia s volnými epifýzami.

Hrob 18, Ao 9902. Lebky náleží pravděpodobně čtyřem jedincům. Jednomu staršímu dítěti (infans III), jednomu blíže neurčitelnému mladému jedinci (věkový stupeň adultus) a dvěma spíše mužům (maturus II – senilis).

Patologie: na humeru *osteomyelitis purulenta*, tzv. zarakvený sekvestr.

Hrob 19, Ao 9905. Pozůstatky minimálně pěti jedinců. Věkový stupeň adultus I (jedna lebka), ostatní rovněž spíše věkový stupeň adultus, jedna adultus – maturus I. Pohlaví nelze blíže určit, snad je zastoupen jeden muž a jedna žena (na základě pohlavně determináčních znaků pánevních a lebečních).

Patologie: na obou zachovaných mandibulách velká zánětlivá ložiska. Na některých Th a L obratlích Schmorlovy uzly a spondylotické lemy.

Příměs: malý zlomek lebeční base nedospělého jedince.

Hrob 20, Ao 9901. Pozůstatky minimálně šesti jedinců: tří nedospělých (infans III, okolo 8–9 let, nad 10 let, okolo 14 let) a tří dospělých blíže neurčitelných (nejspíše věkový stupeň maturus).

Hrob X, Ao 9922. Pozůstatky dospělého, blíže neurčitelného jedince.

Hrob Y, Ao 9921. Starší, blíže neurčitelný jedinec, věkový stupeň maturus. *Patologie:* tři intravitální ztráty.

Demografické charakteristiky

Celkem byly antropologické analýze podrobeny pozůstatky minimálně 56 jedinců, z čehož bylo šestnáct (28,6 %) nedospělých a 40 (71,4 %) dospělých. Mezi dospělými jsme určili devět (22,5 %) mužů a šest (15,0 %) žen. Zbývajících 24 (60,0 %) jedinců bylo nutno vzhledem ke špatné zachovalosti zvláště pánevních skeletů, které jsou pro pohlavní diagnózu nejdůležitější, zařadit mezi neurčitelné. Všechny zjištěné věkové kategorie nedospělých jedinců (infans II, infans III, infans III – juvenis a juvenis) byly rovnoměrně zastoupeny čtyřmi jedinci. Nebyl nalezen ani jeden novorozenec kategorie infans I (0–6 měsíců). Určení věku dospělých bylo mnohdy problematické. Často jsme vycházeli pouze ze stupně srůstu jednotlivých lebečních švů, přestože tento znak nepovažujeme za příliš spolehlivý vzhledem k velké variabilitě a věkovému rozpětí, během kterého dochází k uzavírání švů. Převažovali adultní jedinci (40,0 %) nad maturními (20,0 %), evidovali jsme i tři jedince vyššího věku (maturus II – senilis). U šesti jedinců jsme mohli konstatovat pouze plnou dospělost. Výsledky jsou uvedeny v tabulce 1. Další demografické charakteristiky jsme z pochopitelných důvodů nestanovili.

Metrické charakteristiky

Vzhledem k velké fragmentárnosti a povrchové korozi kostí celého souboru bylo měřitelných pouze osm lebek, deset femurů a pět tibií. Naprosto převažovaly brachykranní lebky (šest), jedna byla dolichokranní a jedna hyperdolichokranní.

Oploštění dlouhých končetinových kostí vypovídá o míře zatížení příslušných svalových skupin, v případě kosti stehenní to jsou hýžďové svaly a přitahovače kolena, v případě kosti

	Nedospělí		Muži		Ženy		Neurčitelní		Celkem	
	n	%	n	%	n	%	n	%	n	%
inf II	4	25,0								
inf III	4	25,0								
inf III-juv.	4	25,0								
juvenis	4	25,0								
									16	28,6
juvenis-ad I			-	-	-	-	1	4,2	1	2,5
ad I			1	11,1	-	-	-	-	1	2,5
ad II			1	11,1	1	16,7	-	-	2	5,0
adultus			-	-	2	33,3	11	45,8	13	32,5
ad II-mat I			3	33,3	-	-	-	-	3	7,5
mat II			-	-	-	-	1	4,2	1	2,5
maturus			1	11,1	3	50,0	3	12,5	7	17,5
mat II-sen			3	33,3	-	-	-	-	3	7,5
dospělí			-	-	-	-	6	25,0	6	15,0
celk. dosp.			9	22,5	6	15,0	24	60,0	40	71,4
celkem									56	100,0

Tab. 1. Věkové rozvrstvení jedinců.

Tab. 1. Altersschichtung der Individuen.

H. č.	Pohl.	G-Op	N-Ba	Ba-O	Eu-Eu	Ft-Ft	Co-Co	Au-Au	Ast-Ast	Ms-Ms	š. f. m.
5	žena	183			149	104	128		110	115	
13	?	175			146						
14	muž?	186	104	43	150	100	126		121	110	33
14	žena?	170			139	90	116		107	97	
15	?	173			142	100	123		115	94	
18	muž?	187			129				110		
18	muž?	184			137	103					
19	?	177			142	97	126				
		Ba-B	Po-Ba	G-Op	Ba-Pr	Fmt-Fmt	Ek-Ek	Zy-Zy	Zm-Zm	N-Gn	N-Pr
5	žena			523		107	95	111	100	103	61
14	muž?	137		526		106	90	127			51
14	žena?			475							
15	?			497							
		Mf-Mf	Mf-Ek	v. očníce	š. nosu	N-Ns	Alv-Pr	Ek-m	Ol-Sta	Go-Go	Id-Gn
5	žena	24	43	30	26	41	49		45	112	29
13	?										
14	muž?	22	41	33	25	46					
14	žena?										
15	?										
18	muž?										
18	muž?										
19	?										29
		v. ram.	I1	I2	I3	I42	I48	I13	IFM	I38	I39
5	žena	67	81,4			69,8	63,4	69,8	107,7	92,8	54,9
13	?		83,4								
14	muž?		80,6	73,6	91,3	80,4	54,3	66,7			40,2
14	žena?		81,8		64,7						
15	?		82,1					70,4			
18	muž?		68,9								
18	muž?		74,4					75,2			
19	?		80,2					68,3			

Tab. 2. Jednotlivé metrické lebeční charakteristiky. Označení měr vychází z platné metodiky Martin-Saller 1957.

Tab. 2. Die einzelnen metrischen Schädelcharakteristika. Die Maßangaben basieren auf der gültigen Methodik von Martin-Saller 1957.

holenní trojhlavý lýtkový sval a některé ohybače kolena. Čím větší zatížení, tím větší oploštění kosti (respektive nižší hodnota indexu). Všechny kosti stehenní byly předozadně oploštěny a spadaly do kategorie hyperplatymerních a platymerních. Dvě tibiae byly euryknemní, jedna platyknemní. Metrické charakteristiky jednotlivců jsou uvedeny v tabulkách 2 a 3, průměrné charakteristiky celého souboru nebylo možné z těchto skrovných dat vypočítat.

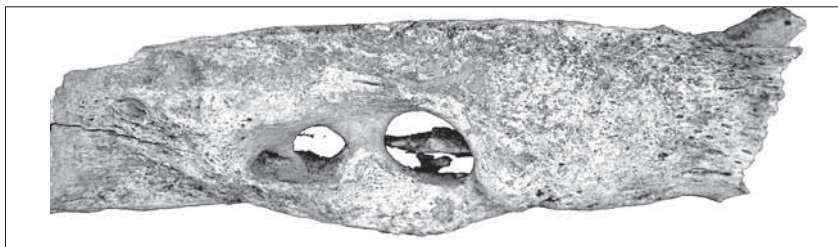
Hrob	3	5	6	7	10	13	13
I. Platymericus (dx, sin)	73,5		77,1; 65,0		74,3	74,2; 70,6	82,4; 80,0
I. Cnemicus (dx, sin)					70,3	82,1	
Těl.výška		157,7		150	173,3		
	15	19					
I. Platymericus (dx, sin)	76,5	78,8					
I. Cnemicus (dx, sin)	62,8	78,2; 78,7					
Těl. výška							

Tab. 3. Indexy dolních končetin a tělesná výška.

Tab. 3. Indizes der unteren Extremitäten und Körpergröße.

Zdravotní stav

Co se týká patologických změn, byly nálezy více než skrovné. Ve třech případech (hrob 2, 3 a 19) jsme zaznamenali degenerativně produktivní změny páteře, Schmorlovy uzly na obratlových tělech se vyskytly u jedinců z hrobů 2, 19 a 5. Zajímavý nález byl učiněn na kosti pažní z hrobu 18 – byla postižena nespecifickým zánětlivým onemocněním, *osteomyelitis chronica purulenta*, doprovázeným výskytem tzv. zarakveného sekvestru (obr. 1). Zbytek kostry nebyl k dispozici. Relativně časté byly patologické jevy na zubech, zahrnující intravitální ztráty (hroby 1, 5, dva jedinci z 19 a y), zubní kazy (hrob 9) a zánětlivá ložiska (dva jedinci z hrobu 19).



Obr. 1. Hrob 18 – kost pažní, *osteomyelitis purulenta chronica* se zarakveným sekvestrem. Foto J. Likovský.

Abb. 1. Grab 18 – Oberarmknochen, *Osteomyelitis purulenta chronica* mit eingesargtem Sequester. Foto J. Likovský.

Závěr

Při hodnocení kostrových pozůstatků vyzvednutých na raně středověkém pohřebišti v Radomyšli, okr Strakonice, (poloha „Tomanovna“) jsme byli do značné míry limitováni špatným stavem zachovalosti a kompletnosti, takže porovnání souboru v kontextu ostatních středověkých souborů z 12. století nebylo možné. Výrazná převaha brachykranních lebek nás však přivádí k domněnce, že zkoumaný soubor náleží spíše k populacím mladším, datovaným od počátku 13. století výše, protože zhruba v té době došlo k nápadné brachycefalizaci. Na druhou stranu se tehdy již prakticky nevyskytovaly lebky hyperdolichokranní (index délkošírkový $\leq 75,0$), což v případě souboru z „Tomanovny“ neplatí. Při formulaci závěrů je třeba vzít v úvahu, že jsme měli k dispozici pouze osm měřitelných lebek, nicméně

zjištěné výsledky by mohly iniciovat verifikaci stávajícího datování této středověké lokality za použití dalších přírodovědných metod (např. analýzy C 14).

Literatura

- ACSÁDI, G.–NEMESKÉRI, J., 1970: History of human life and mortality. Budapest.
- BACH, H., 1965: Zur Berechnung der Körperhöhe aus den langen Gliedmassenknochen weiblicher Skelette, *Anthropologischer Anzeiger* 29, 12–21.
- BLAJEROVÁ, M., 1970: Určování individuálního věku na skeletech dětí a dospívajících jedinců – Bestimmung des individuellen Alters der Skelette von Kindern und heranreifenden Individuen, *AR XXII*, 159–168.
- BREITINGER, E., 1937: Zur Berechnung der Körperhöhe aus den langen Gliedmassenknochen weiblicher Skelette, *Anthropologischer Anzeiger* 14, 249–274.
- BRŮŽEK, J., 1991: Fiabilité des procédures de détermination du sexe à partir de l'os coxal. Implication a l'étude du dimorphisme sexuel de l'homme fossile. Thèse de Doctorat Museum National d'Histoire Naturelle. Paris.
- BRŮŽEK, J.–FEREMBACH, D., 1992: Fiabilité de la méthode visuelle de détermination du sexe à partir du bassin, proposée par le „Groupe de travail d'Anthropologues européens“. Application à l'os coxal. Estratto dall'Archivio per l'Anthropologia e la Ethnologia 72, 145–161.
- FEREMBACH, D.–SCHWIDETZKY, I.–STLOUKAL, M., 1979: Empfehlungen für die Alters- und Geschlechtsdiagnose am Skelett, *Homo* 30/2, 1–32.
- GILBERT, B. M.–McKern, T. W., 1973: A Method for Aging the Female Os Pubis, *American Journal of Physical Anthropology* 38. In: Stloukal, M. et al., *Anthropologie. Příručka pro studium kostry*, 31–38. Praha.
- LOVEJOY, C. O.–MEINDEL, R. S.–PRZYBECK, T. R.–MENSFORTH, R. P., 1985: Chronological metamorphosis of the auricular surface of the ilium: a new method for the determination of adult skeletal age at death, *American Journal of Physical Anthropology* 68, 15–28.
- MARTIN, R.–SALLER, K., 1957: *Lehrbuch der Anthropologie*. Stuttgart.
- McKERN, T. W.–STEWART, T. D., 1957: Skeletal Age Changes in Young American Males, Analyzed from Standpoint of Identification. Quartermaster Research and Development Center, US Army, Technical Report EP 45. Natick, Massachusetts.
- MEINDL, R. S.–LOVEJOY, C. O., 1985: Ectocranial Suture Closure: A Revised Method for the Determination of Skeletal Age at death Based on the Lateral-Anterior Sutures, *American Journal of Physical Anthropology* 68, 57–66.
- NEMESKÉRI, J.–HARSÁNYI, L.–ACSÁDI, G., 1960: Methoden zur Diagnose des Lebensalters von Skelettfunden, *Anthropologischer Anzeiger* 24, 70–95.
- SAUNDERS, S.–HOPPA, R.–SOUTHERN, R., 1993: Diaphyseal Growth in a Nineteenth Century Skeletal Sample of Subadults from St. Thomas' Church Belleville, Ontario, *International Journal of Osteoarchaeology* 3, 265–281.
- STLOUKAL, M.–HANÁKOVÁ, H., 1978: Die Länge des Längenknochen altslawischer Bevölkerungen unter besonderer Berücksichtigung von Wachstumsfragen, *Homo* 29, 53–69.
- STLOUKAL, M.–VYHNÁNEK, L., 1976: *Slované z velkomoravských Mikulčic*. Praha.
- UBELAKER, D. H., 1978: *Human skeletal remains*. Chicago.

Zusammenfassung

Eine anthropologische Charakteristik der Skelettüberreste vom frühmittelalterlichen Gräberfeld in Radomyšl, Bez. Strakonice (Lage „Tomanovna“)

Gegenstand der wissenschaftlichen Bearbeitung waren die menschlichen Skelettüberreste vom frühmittelalterlichen Gräberfeld in Radomyšl, Bez. Strakonice (Lage „Tomanovna“). In 12 von insgesamt 22 Gräbern befanden sich die Überreste mehrerer Personen in nicht anatomischer Lage, in den übrigen Gräbern war ein einziges Individuum beigesetzt worden. In den Fällen, bei denen es sich um vermischte Gebeine handelte, waren wir bestrebt, die Mindestanzahl der Individuen zu bestimmen, wonach wir insgesamt die Überreste von mindestens 56 Individuen erfasst haben. Weder Erhaltungszustand noch Vollständigkeit des Knochenmaterials waren gut, weswegen wir uns lediglich auf die Feststellung der demographischen Grundangaben (Tab. 1) und auf die Aufzählung der metrischen Charakteristika bei den einzelnen Skeletten (Tab. 2, 3) beschränkt haben.

In dem Fundkomplex überwogen Individuen mit brachykranen Schädeln, was uns zur Annahme führte, dass das untersuchte Gräberfeld zu den jüngeren Populationen zählt, vom Beginn des 13. Jahrhunderts an aufwärts. Wir empfehlen eine Verifizierung der Datierung anhand von weiteren naturwissenschaftlichen Methoden.

Es gab keine häufigen pathologischen Erscheinungen an den Skeletten, am Interessantesten war der Fund eines sog. eingesargten Sequesters, der auf *Osteomyelitis purulenta*, eine unspezifische Entzündungserkrankung zurückgeht und bei dem Einzelfund eines Oberarmknochens aus Grab 18 vorlag.