

Nováček, Jan

**Mikroskopická analýza patologicky změněných kostí z Pohanska – Jižního předhradí**

In: Přichystalová, Renáta; Kalová, Kateřina; Boberová, Kateřina; Nováček, Jan. *Břeclav - Pohansko. IX., Pohřební areály z Jižního předhradí (archeologicko-antropologická studie)*. Vydání první Brno: Masarykova univerzita, 2019, pp. 609-619

ISBN 978-80-210-9353-9 (váz.); ISBN 978-80-210-9354-6 (online : pdf)

Stable URL (handle): <https://hdl.handle.net/11222.digilib/143758>

Access Date: 29. 03. 2025

Version: 20220831

Terms of use: Digital Library of the Faculty of Arts, Masaryk University provides access to digitized documents strictly for personal use, unless otherwise specified.

# 14. MIKROSKOPICKÁ ANALÝZA PATOLOGICKY ZMĚNĚNÝCH KOSTÍ Z POHANSKA – JIŽNÍHO PŘEDHRADÍ

Jan Nováček

## 14.1 Úvod

Mikroskopická analýza paleopatologických nálezů je užitečné rozšíření spektra metod paleopatologického výzkumu. Zvláště v případě nálezů a diagnóz změn v ne-extrémním stupni se může mikroskopická diferenciální diagnóza stát rozhodujícím faktorem pro posouzení druhu patologického procesu. Samozřejmě není problém diagnostikovat masivní anemické změny na lebečních kostech (v radiologii tzv. „kartáčová lebka“, „Bürstenschädel“ nebo „hair-on-end phenomenon“). Jedná-li se však pouze o mírně ztlustělou lebeční kost s mírně porózním povrchem, může být diagnóza anémie zavádějící (srov. *Wapler et al. 2004*). V případě novotvorb způsobených organizací hemoragických procesů je mikroskopicky mnohdy možné posoudit, jak dlouho před smrtí jedince tyto vznikly (*Schultz 2003; Nováček et al. 2018*). Mikroskopickou analýzu je proto vhodné vzít v úvahu při plánování paleopatologických vyšetření kosterních pozůstatků.

## 14.2 Materiál a metoda

Na základě makroskopických fotografií patologicky pozměněných kostí bylo vybráno třináct jedinců, z jejichž kostí bylo za použití jemné pilky odebráno šestnáct vzorků pro mikroskopickou analýzu. Přehled jedinců a vzorků se nachází v tabulce č. 87.


Tyto vzorky byly v mírném vakuu zaplastinovány do epoxidové pryskyřice Biodur™, čímž se zabránilo jejich poškození při následných řezech a broušení preparátů. Proces výroby mikroskopických preparátů proběhl v Zentrum Anatomie, Universitätsmedizin Göttingen, na základě metodiky podle Schultze a Brandta (*Schultz 1988; Schultz – Drommer 1983*).

Pro analýzu hrála rozhodující roli mikroskopická metodika vyvinutá Schultzem (viz *Schultz 1986; 2001; 2003*) za použití další literatury (*Adler 2005; Gresky 2006; Carli-Thiele 1996; Grupe – Garland 1993; Kreutz 1997; Nováček 2012; Pálfi et al. 1999; Wapler et al. 2004*).

Číslo	Objekt	Počet vzorků	Druh vzorku	Počet řezů
1	JP/2a	2	neurocranium	4
2	JP/17	1	neurocranium	2
3	JP/24	1	neurocranium	2
4	JP/27	1	fibula	2
5	JP/47	1	tibia	2
6	JP/91	2	neurocranium	4
7	JP/92	1	neurocranium	2
8	JP/106	1	costa	2
9	JP/125	2	neurocranium	4
10	JP/130	1	neurocranium	2
11	JP/133	1	neurocranium	2
12	JP/141	1	neurocranium	2
13	JP/194	1	neurocranium	2
Celkem	13	16		32

**Tabulka 87.** Přehled vzorků odebraných pro mikroskopické vyšetření.

**Table 87:** Overview of samples taken for microscopic examination.




**Obr. 368:** Vzorek PO JP/2a, preparát a. Okraj integrované kostní novotvorby v prohlubni (*impressio digitatae*, 1). Novotvorba přiléhá těsně k povrchu kosti, je však samostatná a vykazuje odlišný průběh lamel kolagenu (2).

**Fig. 368.** PO JP/2a, sample a. The edge of an integrated new bone layer in a depression (*impressio digitatae*, 1). The newly-built bone layer is close to the original surface, but clearly separated by a differing gradient of lamellae (2).

Vyhodnocení bylo provedeno ve Výmaru, Thüringisches Landesamt für Denkmalpflege und Archäologie, na mikroskopu značky Zeiss, model Axiolab II s objektivy Zeiss Achroplan (4×, 10× a 40×). Pro mikroskopické fotografie byla použita kamera Jenoptik ProgRes SpeedXT core5, počítačově řízená prostřednictvím softwaru pro hodnocení a fotodokumentaci Jenoptik Optical Systems, ProgRes CapturePro 2.8.8.

### 14.3 Výsledky a diskuze

Pro zajištění objektivního posouzení diagnostikovaných struktur nebyly v okamžiku hodnocení známy žádné údaje o zkoumaných jedincích, pohlaví, věk, makroskopicky stanovené diagnózy ani jiná data. Z tohoto důvodu je možné, že časové údaje o trvání různých procesů, resp. o době, která byla nutná k dosažení určitého stadia hojení, je nutno pro závěrečnou diagnózu adaptovat podle věku a celkového zdravotního stavu jedince. Rámcově je možné tvrdit, že u starých jedinců a u jedinců trpících různými chorobami (např. zejména chorobami z důvodu nedostatku ve výživě, kurděje, rachitida, některé druhy anémie) dochází ke zpomalení jak hojících procesů, tak ovšem i ke zpomalení kostní přestavby mnohých patologických novotvoreb. Tak je tedy možné, že hemoragická novotvorba u dítěte může vzniknout již během několika dní (dlouhodobá, pomalá krvácení, např. při kurdějích), během několika týdnů bude lamelárně přestavěna a započne její integrace do původní kosti




**Obr. 369:** Vzorek PO JP/2a, preparát a. Detail kostní novotvorby. Dva obestavené cévní kanály (1) jsou částečně vyplněny pískem (2). Typická houbově podobná struktura (plátek kosti na stopce, 3) přemostuje cévní kanály, typický znak hemoragicky podmíněných struktur.

**Fig. 369.** PO JP/2a, sample a. Detail of a new bone layer. Two impressions of blood vessel channels (1) are partly filled with sand (2). A typical "mushroom-like" structure (bone plate on a stem, 3) bridges two blood vessel channels, a typical trait of haemorrhagic structures.

a během několika měsíců může v důsledku apozičního růstu kosti zcela zmizet. Naopak u starého člověka nemusí dojít ke kosterní novotvorbě ani po týdnech, či dokonce měsících hemoragického procesu (*Nováček et al. 2018*; srov. *Schultz 1988a; 2001; 2011*). Z tohoto hlediska je nutné posuzovat v dalším textu uváděné časové intervaly.

#### Vzorek PO JP/2a (a)

Fragment dětské lebeční kosti s dobře dochovanou mikroskopickou strukturou a dobrým dochováním kolagenu. Ve slabé prohlubni (pravděpodobně *impressio digitatae*) se nachází vrstvička dobře integrované kostní novotvorby. Okraje jsou dobře integrované do původního povrchu kosti, kostní tkáň novotvorby je lamelárně organizovaná (obr. 368). Průběh lamel kolagenu v kostní novotvorbě svírá cca 30° až 45° úhel s původním povrchem kosti a nevykazuje žádnou kontinuitu, i přes pokročilou integraci a přestavbu kostní novotvorby je hranice mezi oběma vrstvami jasně viditelná (obr. 369). Pod vrstvou kostní novotvorby probíhají paralelní kanály, pravděpodobně pocházející od obestavených cévních kanálů subperiostálních cév (viz obr. 369). Celkově se jedná o typickou morfologii hemoragické kostní novotvorby, jež vznikla delší dobu před smrtí jedince, pravděpodobně více týdnů až několik měsíců. Vzhledem k poloze v *impressio digitatae* se pravděpodobně jednalo o pomalé, dlouhodobé epidurální krvácení, jehož bližší příčinu není možné stanovit histologicky.




**Obr. 370:** Vzorek PO JP/2a, preparát b. Pozůstatky kostní novotvorby. Původně patrně podobné struktuře z obr. 368: ploché novotvorby zakotvené stopkami na povrchu kosti. Dva obestavené cévní kanály jsou jasně patrné.

**Fig. 370.** PO JP/2a, sample b. Remnants of a new bone layer. Probably similar to the structure from sample a: flat, newly-built bone layer, anchored with stems. Two impressions of blood vessel channels are still clearly recognisable.

#### Vzorek PO JP/2a (b)

Preparát z jiného místa stejné kosti. Fragment dětské lebeční kosti s dobře dochovanou mikroskopickou strukturou a dobrým dochováním kolagenu. I v tomto případě je na povrchu *lamina interna* viditelná vrstvička kostní novotvorby. Jedná se o dobře integrovanou kostní novotvorbu, jejíž vnitřní struktura vykazuje kompletní přestavbu ve smyslu lamelární kosti s organizovanými lamelami kolagenu. Navenek je tato novotvorba do značné míry odbourána, většina průběhu novotvorby sestává pouze z pozůstatků kostních stopek mezi původním povrchem a pravděpodobnou původní vrstvou porózní novotvorby (obr. 370). Na dochovaných kostních stopkách se pravděpodobně původně nacházely plátky kostní tkáně, které patrně překrývaly obestavené kanály subperiostálních cév. V rámci růstu dětské lebky došlo v důsledku apozičního růstu kosti k odbourání nejhlubší vrstvy kostní novotvorby. V případě, že by postižený jedinec žil delší dobu, tato vrstva kostní novotvorby by v důsledku apozičního růstu lebky zcela zmizela. Dá se proto předpokládat, že tato novotvorba vznikla delší dobu před smrtí, minimálně mnoho týdnů či spíše měsíců. Vzhledem k tomu, že růst lebky nemusí probíhat na všech místech neurocrania stejnou rychlostí, může se jednat o stejný proces ve stejném časovém období, jako v případě preparátu a. Stav kostní tkáně novotvorby (lamelární struktura s vrstvami kolagenu) je podobný preparátu a.



**Obr. 371:** Vzorek PO JP/24. Výstup pravděpodobně cévního kanálu (např. diploitická žíla) přes *lamina interna* z *diploe* (1). Na obě strany od kanálu vychází velmi dobře integrované, patrně po dlouhou dobu zhojené kostní novotvorby (2).

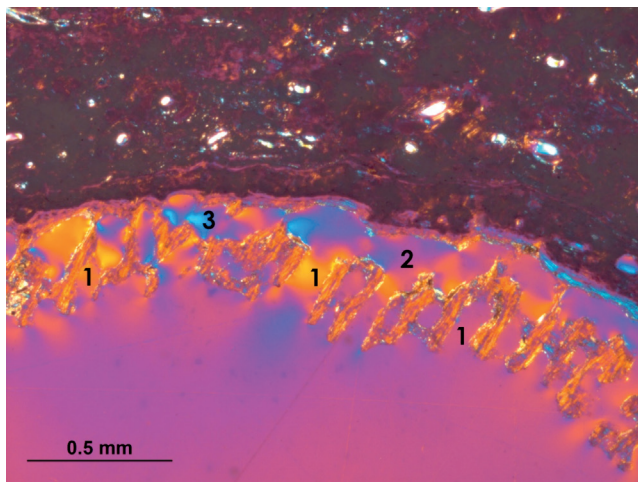
**Fig. 371.** PO JP/24. An aperture of a channel (e.g. diploitic vein) is running through the *lamina interna* (1). The channel is enclosed on both sides by a very well integrated newly-built bone layer, probably resulting from a successful healing process which occurred long before death (2).

#### Vzorek PO JP/17

Fragment lebeční kosti s převážně dobře dochovanou mikroskopickou strukturou a částečným dochováním kolagenu. Oba preparáty (50 a 70 $\mu$ m) nevykazují žádné stopy patologických změn. Pouze v případě preparátu s 50 $\mu$ m je možné rozpoznat vlnovitě probíhající povrch kosti, možná pozůstatky velmi dobře integrované kostní novotvorby. Pokud se skutečně jedná o otisky částečně obestavených cévních kanálů, je tato novotvorba zcela přestavěná a integrovaná do povrchu kosti, bližší diagnóza není možná. Interpretace ve smyslu nespecifického stresového znaku (např. hemoragicko-zánětlivá meningeální reakce) velmi dlouho před smrtí jedince. Patologická novotvorba ve smyslu hemoragických struktur nebyla pozorována (úroveň řezu kosti šla mimo novotvorbu).

#### Vzorek PO JP/24

Fragment lebeční kosti s dobře dochovanou mikroskopickou strukturou a dobrým dochováním kolagenu. Ve dvou po sobě následujících *impressionses digitatae* se nacházejí vrstvy integrované kostní novotvorby. Mezi oběma otisky probíhá cévní kanál, pravděpodobně výstup diploitické vény (obr. 371). Jedná se o porózní vrstvu obklopující několik cévních kanálů subperiostálních cév, zpočátku takřka bez kontaktu s původním povrchem. V rámci hojení a integrace došlo k lamelární přestavbě a organizaci vláken kolagenu do pravidelných struktur probíhajících částečně paralelně, částečně v ostrém úhlu k původnímu



**Obr. 372:** Vzorek PO JP/27. Vrstva kostní novotvorby probíhající radiálně vzhledem k původnímu povrchu kosti. Patrně jsou lamely kolagenu v bezmála pravém úhlu k povrchu (např. 1). Novotvorba je ve většině průběhu od povrchu kosti oddělena (2), místy je však patrné, že povrch kosti měl bezprostřední interakci s novotvorbou v podobě odbourávání a růstu nových struktur (3).

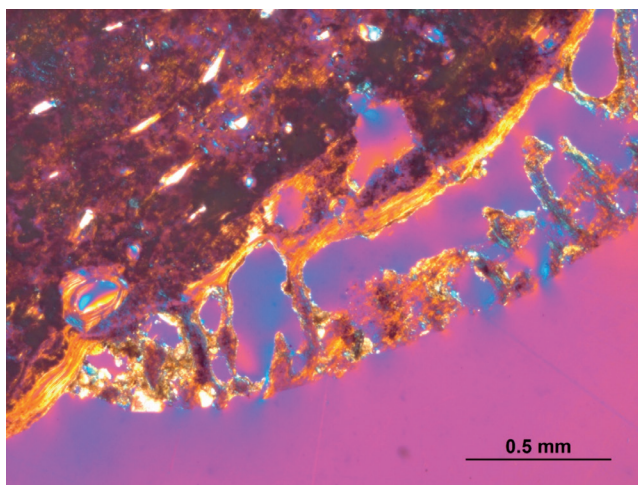
**Fig. 372.** PO JP/27. A new bone layer radiating from the original bone surface. Bone lamellae are almost perpendicular to the surface (e.g. 1). The bone layer is for the most part clearly separated from the surface (2), but in some areas a direct interaction between the original bone and the new layer can be identified, such as osteolytic processes and growth of new bone structure (3).

povrchu. V jednom *impressio digitatae* se nacházející kostní novotvorba vykazuje značnou míru odbourání, patrně z důvodu apozicičního růstu kosti. Není vyloučeno, že se jedná o starou, velmi dobře zhojenou, převážně hemoragickou novotvorbu pocházející z doby, kdy se tento jedinec ještě nacházel v růstovém věku. Jistá

je diagnóza, že se jedná o strukturu vzniklou velmi dlouho (minimálně po mnoho měsíců či spíše několik roků) před smrtí jedince.

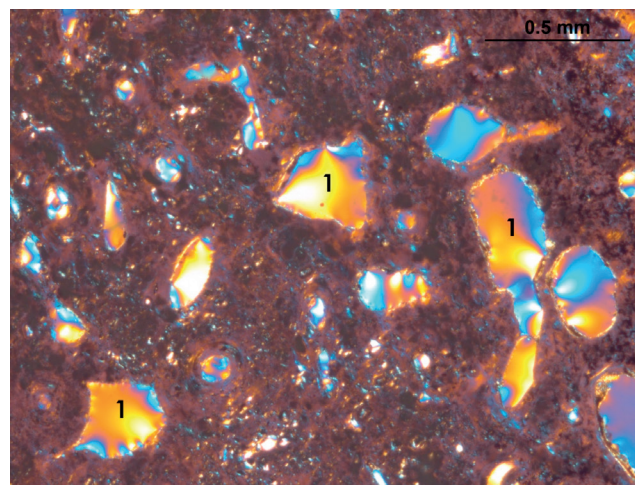
#### Vzorek PO JP/27

Střed diafýzy fibuly, převážně dobře dochovaná struktura kosti, kolagen částečně dochován. Dvě ze tří stěn kosti jsou pokryty vrstvami kostní novotvorby. Obě vrstvy jsou lamelárně organizovány s pravidelnými, paralelními lamelami kolagenu (obr. 372), stáří novotvorby je tedy minimálně více týdnů či několik měsíců. Hranice mezi novotvorbou a původním povrchem je jasně viditelná, integrace do kostní tkáně nebyla kompletní, i tento fakt svědčí pro stáří novotvorby ne více, než několik měsíců před smrtí jedince. Obě novotvorby vykazují spojení s původním povrchem: lamelární struktury novotvorby vycházejí z původní kosti, místy prostupují povrchovými vrstvami a vybíhají dále ven (obr. 373). Povrch kosti byl tedy s jistotou involvován, diagnóza čistě hemoragického procesu se zdá být nepravděpodobná. Jedna z novotvoreb je silně erodována, rozeznat je možné pouze stopky novotvorby na povrchu kosti. Druhá novotvorba je dobře dochována a je možné posoudit její strukturu. Ploché, paralelně k povrchu ležící plátky hemoragicky podmíněných struktur nebyly pozorovány. Všechny lamely kostní novotvorby rostou pod různými úhly z původní kosti, jsou nepravidelně radiálně orientované (viz obr. 372 a 373). Jejich struktura a nízká hustota nepravidelných elementů novotvorby svědčí pro rychlý, agresivní růst. Pravděpodobná diagnóza je nespecifický zánětlivý proces ve smyslu *periostitis*. Žádné znaky nnesvědčí pro diagnózu specifického zánětu.




**Obr. 373:** Vzorek PO JP/27. Okraj novotvorby, srůst s původním povrchem je jasně viditelný.

**Fig. 373.** PO JP/27. The edge of a new bone layer, where the adhesion to the original surface is clearly observable.



**Obr. 374:** Vzorek PO JP/47. Příklad nepravidelných resorpčních lakun v kompaktní kosti (1).

**Fig. 374.** PO JP/47. An example of irregular resorption lacunae in the compact bone tissue (1).



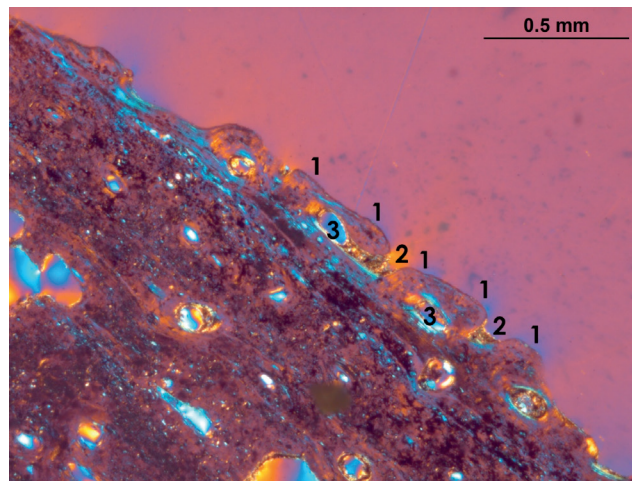
**Obr. 375:** Vzorek PO JP/47. Dobře integrovaná kostní novotvorba na povrchu stejné kosti. Dobře patrné jsou cévní kanály (1) přiléhající k původnímu povrchu, jež je možné jen díky tomu odlišit od kompaktní vrstvy novotvorby.

**Fig. 375.** PO JP/47. Well-integrated new bone layer on the surface of the same bone as in Fig. 374. There are well-visible impressions of blood vessel channels (1) adjacent to the original surface, the only remaining differentiation between the original bone surface and the newly-built layer.

#### Vzorek PO JP/47

Fragment diafýzy tibie se spíše špatně dochovanou mikroskopickou strukturou a kolagenem. Mikroskopická diagnóza nemůže potvrdit předpokládaný specifický zánět (např. *sypbilis*). Kostní tkáň vykazuje stopy kostního zánětu (*ostitis*): v kompaktní kostní tkáni se nacházejí nezvykle četné, nepravidelně tvarované resorpční lakuny (obr. 374), na jejichž povrchu je možné i přes celkově špatné dochování mikroskopické struktury rozpoznat četné stopy osteoklastické aktivity (Howshipovy lakuny). Na základě jejich nepravidelného tvaru a polohy v tkáni se dá usoudit, že se v tomto případě nejedná o doklad aktivních růstových procesů mladého jedince, nýbrž spíše o patologický proces.

Mikroskopická struktura kosti je průměrně až špatně dochovaná, s minimálním množstvím dochovaného kolagenu. Přesto je možné rozpoznat, že kostní tkáň obsahuje vysoký podíl lamelárních struktur (tangenciální lamely). Tyto je možné interpretovat jako reparativní procesy při *ostitis*. Z hlediska diferenciální diagnózy připadá v úvahu rovněž slabá inaktivní atrofie. I ta může souviset s popsáním patologickým procesem: nedostatečné zatěžování kosti z důvodu onemocnění (např. bolest při chůzi apod.). Na povrchu kostního fragmentu se nachází téměř kontinuální vrstva (pouze místy poškozená erozí) hutné, plošné kostní novotvorby (obr. 375). Tato novotvorba je prostoupena četnými kanály, v jejichž případě se pravděpodobně jedná převážně o sekundární organizaci v rámci hojení (*remodeling*). V četných případech se ovšem jedná




**Obr. 376:** Vzorek PO JP/47. Zdánlivé „polstery“ na povrchu kompaktní kosti (1) splňují parametry této definice: hutné, pravidelné lamely kolagenu, „stlačené“ na okrajích pod subperiostálními cévami, čímž dochází ke vzniku konvexních bočních stěn (2). Ve skutečnosti se však patrně jedná o kanály subperiostálních cév (3) a dobře integrovanou novotvorbu, jež je obklopuje.

**Fig. 376.** PO JP/47. The apparent “polsters” on the surface of the compact bone (1) match the following parameters: dense, regular lamellae, “compressed” at their edges under the tightly fitting periosteal blood vessels, hence creating the convex shape of the sidewalls (2). However, these “polsters” probably are impressions of blood vessel channels (3), surrounded by very well integrated and remodelled new bone layers.

i o do novotvorby vrostlé („obestavěné“ nově vytvořenou kostní tkání) subperiostální cévy. Kostní novotvorba je srostlá s původním povrchem kosti, místy se nedá rozpoznat hranice. Dá se předpokládat, že povrch kosti byl bezprostředně involvován v patologickém procesu, nejedná se o proces odehrávající se na povrchu kosti (subperiostálně), jako například v případě krvácení.

Mnohé kostní lamely přecházejí kontinuálně z původní kostní tkáně do novotvorby (nebo naopak), stejně jako vrostlé kanály a resorpční lakuny. Na základě těchto znaků je možné stanovit diagnózu zánětlivého procesu okostice (*periostitis*), který se pravděpodobně sekundárně rozšířil na kompaktní kostní tkáň (*ostitis*, viz výše). Dřeňová dutina kosti (ještě) nebyla postižena. Endostální povrch kosti je pokryt trámci spongiosy, které byly pravděpodobně zčásti zesíleny jako podpora oslabené nosné funkce kompaktní kosti. Nepravidelné, dystrofické trámce vznikající v důsledku *osteomyelitis* však nebyly pozorovány, endost pravděpodobně nebyl involvován v patologickém procesu, zánět se v době úmrtí jedince zatím nerozšířil až na kostní dřev (*osteomyelitis*). Pro diagnózu specifického zánětu (zvláště *sypbilis*) chybí typické znaky tzv. polster (viz např. Schultz – Teschler-Nicola 1987). Pouze na jednom místě silnějšího preparátu (70 $\mu$ m) se nacházejí čtyři struktury, které připomínají nízké „polstery“ (obr. 376). Pravděpodobně se však jedná o obestavěné kanály




**Obr. 377:** Vzorek PO JP/92. Velmi dobře integrovaná a přestavěná vrstva kostní novotvorby (okraje 1) se jen z důvodu odlišného dochování liší od povrchu kosti (hůře dochovaný kolagen, ovšem stejně lamelárně organizovaný jako v původní kosti, viz místa lépe dochovaná, 2).

**Fig. 377.** PO JP/92. Well-integrated and remodelled new bone layer (edges 1), differing just by its worse preservation from the original bone tissue (less preserved collagen, same lamellar organisation, see better preserved spots, 2).

subperiostálních cév, kostní lamely nejsou organizovány po vrstvách místy „stlačených“ zvenčí, jak by se dalo očekávat u skutečných „polsterů“, nýbrž opisují obloukovitě povrch kanálů. Je nutné podotknout, že nové výzkumy zpochybnilly spolehlivost mikroskopických vyšetření pro identifikaci specifických zánětů (např. *Van der Merwe et al. 2010; Weston 2009*), a závěrečná diagnóza by proto měla vzít v úvahu výsledky dalších vyšetření (např. DNA nebo proteomiku). Z důvodu špatného dochování kolagenu není možné důsledně posoudit stav zhojení kostních novotvorb. Ve většině by se snad pravděpodobně mělo původně jednat o lamelárně organizované vrstvy kostní tkáně, které tedy nevznikly bezprostředně před smrtí jedince, nýbrž spíše v řádu minimálně více týdnů nebo několika měsíců před smrtí. Nebyly pozorovány žádné struktury vzniklé v řádu několika málo týdnů před smrtí, proces nevykazoval v tomto období zvýšenou aktivitu, resp. se tato možná aktivita neprojevila na zkoumaném fragmentu.

#### Vzorek PO JP/91 a

Fragment lebeční kosti s dobře dochovanou mikroskopickou strukturou a dobrým dochováním kolagenu. V 70 $\mu$ m silném preparátu nejsou viditelné žádné patologické změny. Preparát o tloušťce 50 $\mu$ m vykazuje pozůstatky špatně dochované kostní novotvorby. Vzhledem ke stavu dochování není přesnější diagnóza možná, patrně se jednalo o plochou, porózní novotvorbu ve smyslu hemoragického procesu. Dochované zbytky novotvorby vykazují minimální stav integrace téměř bez kolagenu, což by svědčilo pro



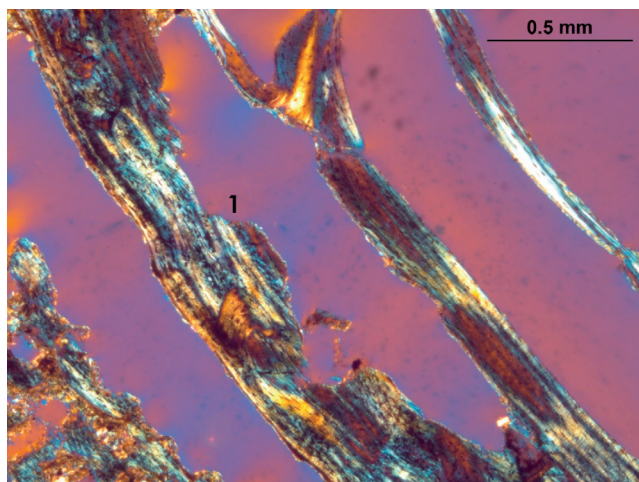
**Obr. 378:** Vzorek PO JP/106. Masivní vrstva novotvorby: původní povrch kosti (1). Velký hiatus (resorpční lakuna?) propojený s povrchem žebra (2) vznikl intravitálně, postmortální poškození jeho vzhledu změnilo. V této úrovni je na místě první, nejlépe integrované vrstvy novotvorby ve většině průběhu pouze mezera (3), nicméně pozůstatek novotvorby je rozpoznatelný na základě jejího kompletně lamelárního vzhledu (4). Střední, nejsilnější vrstva je silně porózní a vykazuje méně pravidelnou organizaci kolagenu (5). Vnější vrstva je méně organizovaná (6).

**Fig. 378.** PO JP/106. Pronounced new bone layer: original bone surface (1). A large hiatus (resorption lacuna?) connected to the rib surface (2) is of intravital origin. Post-mortem damage slightly altered its structure. On this level, the first, best integrated, layer of new bone is mostly remodelled and replaced by resorption lacunae (3). However, the remnants of the bone layer are still recognisable due to its lamellar structure (4). The middle, most pronounced, new bone layer is highly porous, its organisation is less lamellar (5). The outermost layer is much less organised (6).

pouze krátkodobé (max. několik týdnů) přežití jedince. Vzhledem ke stavu dochování je kontrola na druhém preparátu nutná.

#### Vzorek PO JP/91 b

Preparát z jiného místa stejné kosti. Fragment lebeční kosti s dobře dochovanou mikroskopickou strukturou a dobrým dochováním kolagenu. Vrstvy novotvorby jsou v tomto preparátu méně poškozeny erozí, oba řezy vykazují pozůstatky nově vytvořené kostní tkáně. Jedná se o slabou vrstvičku porózní nové tkáně obklopující řadu kanálů, patrně obestavených subperiostálních cév. Původ procesu je převážně hemoragický, zánětlivou komponentu však není možné vyloučit. Lamelární organizace novotvorby není kompletní, zčásti je kostní tkáň difúzní (*woven bone*), ovšem báze novotvorby přiléhající k původnímu povrchu kosti je lamelární a od původního povrchu stěží k rozpoznání. Je možné usoudit, že se jedná o částečnou integraci, přinejmenším několik týdnů před smrtí. Předpoklad spíše krátkodobého přežití na základě preparátu a je na základě preparátu b možno vyloučit.



**Obr. 379:** Vzorek PO JP/106. Velký hiatus (lakuna?) zasahuje do původní *corticalis* žebra i do první vrstvy kostní novotvorby. Při malém zvětšení není možné vyloučit, že se jedná o postmortální prasklinu s erodovanými okraji. Za účelem upřesnění diagnózy bylo tedy provedeno detailní vyšetření (1) ve vysokém zvětšení.


**Fig. 379.** PO JP/106. A large hiatus (resorption lacuna?) interferes both in the original rib cortical bone and in the first layer of the new bone. With low magnification, a post-mortem crack with eroded edges cannot be excluded. Detailed examination with higher magnification was conducted in position (1).

#### Vzorek PO JP/92

Fragment dětské lebeční kosti s dobře dochovanou mikroskopickou strukturou a dobrým dochováním kolagenu. V 70 $\mu$ m silném preparátu nejsou viditelné žádné patologické změny. V 50 $\mu$ m silném preparátu se v jednom *impressio digitatae* nachází čtyři „vlny“ (obr. 377), patrně velmi dobře integrovaná kostní novotvorba, minimálně mnoho měsíců před smrtí jedince. Struktura je plně lamelární, kolagen není všude stejnoměrně dochován, ovšem pravděpodobně původně ve všech „vlnách“ novotvorby. Není vyloučeno, že pozorovaná „vlnitá“ struktura je pouze pozůstatek po odbourání většiny nově vybudované kostní novotvorby v důsledku apozičního růstu lebky. Je možno vyloučit, že by slabá vrstva novotvorby přestála na *lamina interna* rostoucí dětské lebky dobu delší než rok až dva. Na základě mikroskopického nálezu, dochování novotvorby a její úplné integrace do původního povrchu není možné stanovit přesnější diagnózu než „nespecifický stresový znak“, patrně hemoragicko-zánětlivá meningeální reakce.

#### Vzorek PO JP/106

Fragment žebra z oblasti *angulus costae* s velmi dobře dochovaným kolagenem. Minimální postmortální poškození mikroskopické struktury kostní tkáně, četné výplně jemným pískem či podobnými krystaly. Intrathorakální povrch žebra vykazuje silnou vrstvu




**Obr. 380:** Vzorek PO JP/106. Detail hiatu z obr. 379. Ve vysokém zvětšení jsou vidět Howshipovy lakuny (1), místy poškozené erozí (2). Jedná se tedy nepochybně o intravitální resorpční lakunu, původní kostní tkáň byla bezpochyby involvována v patologickém procesu.

**Fig. 380.** PO JP/106. Detail of the hiatus from Fig. 379. With higher magnification, Howship's lacunae are clearly visible (1), partially damaged by weathering (2). Intravital resorption lacuna, the original bone tissue was undoubtedly involved in the pathological process.

kostních novotvoreb (obr. 378). Ta zasahuje od okraje *sulcus costae* až po svalové úpony na kraniální hraně kosti. Na kraniálním okraji novotvorby je hranice mezi původním povrchem a nově vytvořenou vrstvou jasně rozpoznatelná. Kostní novotvorba je silně porózní (obestavené subperiostální cévy) a od okraje k centru velmi rychle nabývá na tloušťce. Bezprostředně na tomto okraji se v původní kortikální kosti žebra nachází nepravidelný hiatus, který zasahuje jak do vrstvy kostní novotvorby, tak i do *corticalis* původního povrchu žebra (viz obr. 378:2). Na povrchu tohoto defektu se nacházejí četné Howshipovy lakuny. Očividně se tudíž jedná o proces, při němž se nevytvořila pouze vrstva kostní tkáně na povrchu a odděleně od původní kosti, nýbrž i původní kostní tkáň byla involvována do patologické události.

Primárně hemoragický proces je možné vyloučit. Kaudální okraj kostní novotvorby probíhá očividně podél okostice žebra a táhne se až zhruba do poloviny *sulcus costae*. Od okraje *sulcus costae* dále kraniálně na intrathorakální plochu se však novotvorba prudce zesiluje na mnohonásobek počáteční tloušťky. Dá se předpokládat, že primární afekce okostice vychází z pohrudnice, a tudíž tam, kde se okostice a pohrudnice téměř bezprostředně dotýkají (*pleura parietalis*, prostřednictvím *fascia endothoracica*), je kostní novotvorba nejsilnější a vznikla nejdříve. Afekce periostu se pravděpodobně rozšířila podél povrchu kosti až k *sulcus costae*,






**Obr. 381:** Vzorek PO JP/125, preparát b. Obestavěné cévní kanály (1), postmortálně vyplněné pískem, mezi nimi stopce podobná kostní novotvorba (2), velmi dobře integrovaná a srostlá s původním povrchem (kontinuální vlákna kolagenu), plochá, paralelně s původním povrchem orientovaná destička kostní novotvorby (3).

**Fig. 381.** PO JP/125, sample b. Impression of blood vessel channels (1), filled post mortem with sand. In between, a stem-like new bone formation (2) is located, which is very well integrated and fused with the original bone surface (continuous lamellae); a flat bone plate, oriented parallel to the original surface (3).

ovšem ve výrazně slabší formě než podél primárně postižené oblasti v sousedství pohrudnice. Silnou vrstvu kostní novotvorby na intrathorakální ploše je možné rozlišit do tří úrovní. Nejstarší z nich je rozpoznatelná pouze v podobě do značné míry odbourané lamely podél původního povrchu kosti. V části jejího původního průběhu je tato vrstva zcela odbourána a na jejím místě je mezera (původně pravděpodobně vyplněná vazivem, viz obr. 378:3). Pozůstatky této vrstvy jsou beze zbytku lamelárně organizovány a její stáří je možné odhadnout na minimálně mnoho měsíců až roky před smrtí jedince (viz obr. 378:4). Druhá, nejsilnější úroveň kostní novotvorby vykazuje nepravidelně porózní charakter a směrem od kosti ven tenkou lamelárně organizovanou vrstvičku, jež ji ohraničuje (viz obr. 378:5). Zbytek této vrstvy je však nadále převážně tvořen neorganizovanou, nelamelární kostní tkání (*woven bone*). Pravděpodobná interpretace je částečné zhojení a přestavba (*remodeling*) novotvorby vycházející z periostu, neboť je na vnějším povrchu, patrně během klidového období patologického procesu. Tato přestavba a integrace byla posléze, patrně v rámci období více týdnů až mála měsíců přerušena další fází zesílené aktivity. Co se týče tloušťky a prostorové kontinuity, souvisejí patrně okrajové oblasti kostní novotvorby s touto úrovní, i když není možné rozpoznat přímou kontinuitu kostních lamel či trámčů. Vnější, a tudíž nejmladší úroveň kostní novotvorby prorůstá skrz lamelární vrstvu, jež



**Obr. 382:** Vzorek PO JP/133. Okraj kostní novotvorby je jasně odsazený od původního povrchu kosti (1), mezi nimiž a novotvorbou se nachází řada otvorů, patrně obestavěných cévních kanálů (2). Kostní novotvorba je částečně lamelárně organizována, na straně přivrácené k původnímu povrchu jsou viditelné lamely kolagenu. Na jednom místě (3) přecházejí lamely z povrchu kosti do kostní novotvorby, jedná se tedy o proces hojení a integrace.

**Fig. 382.** PO JP/133. The edge of the new bone layer is clearly offset from the original surface (1), between them is a line of openings, probably impressions of blood vessel channels (2). The new bone layer is partly organised and remodelled; on the inside, a lamellar structure can be recognised. On one spot (3), the lamellae change from the original bone surface into the new layer, which indicates that the remodelling (healing) of the structure was apparently in progress.

ohraničuje navenek druhou úroveň (viz obr. 378:6). Tato kostní novotvorba je místy lamelárně organizována, převážně však vykazuje podobnost s málo organizovanou strukturou střední úrovně novotvorby. Nejedná se však o čerstvě, bezprostředně během několika málo týdnů před smrtí vzniklou kostní tkáň. *Corticalis* žebra, tj. původní povrch kosti, vykazuje v endothorakální lamelle velký defekt (obr. 379), jež by bylo na první pohled možné interpretovat jako prasklinu (např. snutí). Vyšetření ve vysokém zvětšení (400×) však ukázalo pozůstatky Howshipových lakun (obr. 380). Očividně se jednalo o několik resorpčních lakun, které měly nepravidelný tvar a možná byly postmortálně propojeny prasklinami. Celkově se ukazuje situace pomalu rostoucí, převážně zánětlivě podmíněné kostní novotvorby, pravděpodobně podmíněné zánětlivým procesem pohrudnice (*pleuritis*). Toto onemocnění prodělalo minimálně tři fáze zesílené aktivity („záchvaty“), jak dokládají tři nejasně ohraničené vrstvy novotvořeb. Z důvodu těchto neurčitých předělů se dá předpokládat, že se jednalo o jedno průběžné onemocnění s fázemi zesílené aktivity, spíše než o tři různé, časově oddělené procesy. V tomto případě by vrstvy novotvořeb spíše vykazovaly jasnější hranice. Coby příčina

přicházejí do úvahy dlouhodobé zánětlivé procesy plic s expanzí na pohrudnici o celkovém trvání minimálně mnoha měsíců, spíše však let před smrtí. Dlouhodobý, v „záchvatech“ se zesilující průběh onemocnění vede k předpokladu, že by se v tomto případě mohlo jednat o onemocnění TBC (srov. *Nováček et al. 2018*), další vyšetření (např. DNA nebo proteomika, srov. *Schmidt-Schultz – Schultz 2015*) by však byla vhodná. Stav integrace posledních dvou vrstev kostních novotvorůb naznačuje, že se poslední na kosti viditelná zesílená aktivita procesu odehrála nepříliš dlouho (maximálně několik málo měsíců) před smrtí.

#### Vzorek PO JP/125 (a)

Fragment lebeční kosti s dobře dochovanou mikroskopickou strukturou a dobrým dochováním kolagenu. Na vnitřní lamině lebeční kosti se nachází kompaktní vrstva připomínající na první pohled kostní novotvorbu. Jedná se o vrstvu kompaktní kosti, která nevykazuje žádné otvory po kanálech obestavěných subperiostálních cév. Hranice mezi touto vrstvou a původním povrchem kosti je plynulá, jedná se o kontinuální lamely kosti s minimálně odlišným průběhem a strukturou kolagenu, projevující se slabou odlišností barvy kolagenu v polarizovaném světle s pomocným objektem. V jednom místě objektu se nachází resorpční lakuna, jež zasahuje až do vnější, odlišné vrstvy. Jedná se patrně o nově vytvořenou kostní tkáň, například v důsledku přestavby kosti, která v době smrti jedince ještě nebyla plně integrovaná. Mohlo by se jednat o důsledek zvláště rychlé přestavby, jako je například zesílená růstová fáze po prodělané růstové zástavě. Patologická novotvorba ve smyslu hemoragicko-zánětlivých struktur nebyla pozorována (úroveň řezu kostí šla mimo novotvorbu).

#### Vzorek PO JP/125 (b)

Preparát z jiného místa stejné kosti. V tomto případě se na *lamina interna* nachází dobře integrovaná vrstva patologické kostní novotvorby. Porózní novotvorba leží na povrchu kosti, obklopuje několik kanálů cév. Na okrajích je novotvorba srostlá s původním povrchem kosti, z toho se dá usuzovat, že se jedná o dlouhodobě integrovaný a zhojený proces, minimálně mnoho měsíců či spíše roky před smrtí jedince. Na základě pozorování, že novotvorba primárně nebyla propojena s původním povrchem, se dá předpokládat, že hlavní komponenta vedoucí ke vzniku novotvorby patrně byla hemoragického původu. Vzhledem k tomu, že se jedná o zcela zhojený proces a všechny nově vytvořené struktury jsou lamelárně přestavěny a integrovány do povrchu, není možné zánětlivou komponentu s jistotou vyloučit. Pro hemoragický původ svědčí i obestavěné kanály subperiostálních cév, mezi nimiž k původnímu povrchu probíhají sloupkům podobné útvary

novotvorby tvořící přemostění a upevnění novotvorby na původním povrchu. Na jednom místě byla nalezena typická struktura podobná plátku na stopce, připomínající houbu, tj. dva částečně obestavěné kanály cév (obr. 381).

#### Vzorek PO JP/130

Fragment dětské lebeční kosti s dobře dochovanou mikroskopickou strukturou a dobrým dochováním kolagenu. Na obou stranách *sulcus sinus* (pravděpodobně *s. s. sagittalis superior* na *squama ossis occipitalis*?) se nachází slabé, dobře integrované vrstvy kostní novotvorby. Původně se pravděpodobně jednalo o ploché porózní novotvorby převážně hemoragického původu. Všechny části nové kostní tkáně jsou lamelárně organizované, lamely kolagenu jsou pravidelné. Kostní novotvorba původně patrně pouze přiléhala k původnímu povrchu kosti, s řadou cévních kanálů mezi původním povrchem a plátky nové kostní tkáně a stopkami připomínajícími můstky mezi nimi. Z důvodu integrace a organizace patologické novotvorby a přestavby v rámci apozičního růstu lebky jsou některé lamely sekundárně kontinuální, přecházejí z povrchu kosti do novotvorby. Jedná se tudíž o delší dobu přežitou, převážně hemoragickou novotvorbu, minimálně několik měsíců, maximálně rok před smrtí jedince.

#### Vzorek PO JP/133

Fragment dětské lebeční kosti s dobře dochovanou mikroskopickou strukturou a dobrým dochováním kolagenu. *Lamina externa* vykazuje postmortální erozi, štěpení lamelární kosti, která by makroskopicky mohla připomínat kostní novotvorbu.

Na *lamina interna* se v jednom *impressio digitatae* nachází vrstva porózní kostní novotvorby. Jedná se o plochou porózní novotvorbu pravděpodobně hemoragického původu s několika otisky cév (větvi *arteria meningea media*?) a řadou kanálů mezi povrchem a plochou novotvorbou pocházejících od obestavěných subperiostálních cév. Novotvorba je částečně integrovaná, místy obsahuje lamelární kolagen, převážně však kolagen nevykazuje pravidelnou strukturu, nýbrž spíše difúzní zahuštění (*woven bone*), její okraje jsou jasně odsazené od původního povrchu (obr. 382). Novotvorba nebyla dlouhodobě přežitá, patrně několik týdnů až maximálně málo měsíců.

#### Vzorek PO JP/141

Fragment lebeční kosti s dobře dochovanou mikroskopickou strukturou a dobrým dochováním kolagenu. *Lamina interna* vykazuje nepravidelnou, vlnitou strukturu, patrně způsobenou integrovanou, dobře zhojenou vrstvou kostní novotvorby. Vlny na povrchu vznikly zřejmě na základě otisku větších cév do kostní novotvorby (menší větve *arteria meningea media*?).

V dalším průběhu je vrstva novotvorby jasně rozpoznatelná, je jasně oddělená od původního povrchu kosti, který očividně nebyl tímto patologickým procesem postižen. Struktura novotvorby je lamelární a kolagen paralelně kopíruje průběh povrchu kosti. Opačný okraj novotvorby je integrovaný do původního povrchu, lamely kolagenu přecházejí kontinuálně přes obě struktury. Mezi původním povrchem a novotvorbou se nachází řada cévních kanálů od obestavených subperiostálních cév. Převážně hemoragický meningeální proces, dobře zhojený, minimálně mnoho týdnů, spíše více měsíců, maximálně několik málo let před smrtí jedince.

#### Vzorek PO JP/194

Fragment dětské lebeční kosti s dobře dochovanou mikroskopickou strukturou a částečným dochováním kolagenu. Na *lamina interna* se nachází nekontinuální vrstvička porózní kostní novotvorby převážně hemoragického původu. Tato vrstvička probíhá od okraje fragmentu až po konec jednoho slabě prominujícího *impressio digitatae* a pokračuje po kratším přerušení od dalšího *impressio* až po okraj *sulcus sinus*, kde se pozvolna ztenčuje a mizí. K *sulcus sinus* přiléhající část novotvorby je méně integrovaná, bez lamelární struktury kolagenu (resp. pouze místy menší ostrůvky lamelárně organizovaného kolagenu), bez komunikace s původním povrchem kromě ojedinělých stopek. Dá se předpokládat, že se jedná o spíše krátkodobě přežitě krvácení řádově několika týdnů až málo měsíců před smrtí jedince. Druhá pozorovaná vrstva novotvorby je plně integrovaná v lamelární kostní tkáň s lamelami kolagenu. I zde je předěl k původnímu povrchu jasně rozpoznatelný, nicméně je kontakt s ním na základě přestavby a patrně apozičního růstu lebky silnější. Jedná se proto o starší, déle zhojený krvácivý proces, patrně minimálně mnoho týdnů či spíše měsíců před smrtí jedince. Na základě histologického dokladu minimálně dvou časově jasně oddělených fází hemoragického procesu je v tomto případě možno hovořit o opakovaných (minimálně dvou) epidurálních krváceních. Pravděpodobně velmi pomalé, ale dlouhodobé krvácení (ze *sinus durae matris*?).

#### 14.4 Shrnutí

Na základě mikroskopického vyšetření šestnácti preparátů pocházejících ze třinácti jedinců z Pohanska – Jižního předhradí bylo možné stanovit řadu diagnóz. Třináct preparátů z deseti jedinců pocházelo z klenby lební, z nich dva nevykazovaly žádné stopy patologických změn kostní tkáň. V jednom případě se však jednalo pouze o jeden ze dvou preparátů ze stejného jedince, přičemž druhý umožnil paleohistopatologickou

diagnózu. Nejčastější stanovená diagnóza byla hemoragický proces na *lamina interna* klenby lební v různých stupních zhojení, celkem byla tato diagnóza stanovena u osmi jedinců. V jednom případě proběhl hemoragický proces poměrně krátkou dobu před smrtí, ve většině případů však byly kostní novotvorby dobře integrované, jim předcházející patologické procesy tedy delší dobu přežitě (*Schultz 2001*). V jednom případě nebylo možné diagnózu patologických změn klenby lební stanovit, protože pozůstatky kostní novotvorby byly kompletně přestavěny a integrovány do povrchu kosti. Zdá se být pravděpodobné, že se i v tomto případě původně jednalo o hemoragicky podmíněnou kostní novotvorbu (možná se zánětlivou komponentou), stav zhojení však jistou diagnózu neumožnil, je tedy nutno hovořit o „nespecifickém stresovém znaku“. U podobných, převážně hemoragických kostních novotvoreb na *lamina interna* klenby lební je dále vedoucí diagnostika jejich příčin pouze na základě mikroskopického vyšetření obtížná nebo nemožná (srov. např. *Schultz 1982; 1988a*). Z hlediska diferenciální diagnostiky je možné usuzovat na čtyři hlavní skupiny potenciálních příčin (srov. *Schultz 1987; Maat 2004*):

1. Traumatické příčiny, v případě vícečetných hemoragických změn v různých stadiích hojení podezření na opakované násilí. Nezbytná je makroskopická diagnostika jiných stop traumat, jako například zlomeniny, poranění lebky apod.

2. Onemocnění kurdějemi, hemoragické změny typicky v blízkosti kloubů, svalových úponů a jiných mechanicky zatížených struktur. Změny v oblasti čelistí by byly pravděpodobné.

3. Dlouhodobé zánětlivé procesy okostice a tvrdé pleny mozkové (např. *meningitis*), které ve většině případů vedou k poškození cév a žilních sinů *dura mater*, a tudíž k nespecificky rozloženému krvácení na *lamina interna*. Ne nezbytně by byly viditelné i zánětlivé způsobené změny, při velkoplošném, dlouhodobějším rozšíření by tyto však byly pravděpodobné.

4. Další krvácivé procesy, jako například hemofilie, nádorová onemocnění apod. Tyto procesy jsou v paleopatologické diagnostice ojedinělé a jejich diagnostika by musela být podpořena dalšími, nikoliv pouze mikroskopickými nálezy.

Všechny tři zkoumané kosti postkrania vykazovaly zvláště zajímavé patologické procesy. V jednom případě se jednalo o intenzivní, pravděpodobně rychlý a agresivní zánětlivý proces okostice lýtkové kosti (*periostitis*). V úvahu přichází několik možných příčin (srov. *Van der Merwe et al. 2010*), jejichž pravděpodobnost coby diferenciální diagnostiky nebylo možné pouze na základě mikroskopického vyšetření posoudit. Zkoumaná holenní kost vykazuje stopy dlouhodobého zánětu kosti, který by se pravděpodobně, kdyby postižený jedinec žil delší dobu, rozšířil na dřeňovou dutinu

ve smyslu (hematogenní) *osteomyelitis*. I v tomto případě jsou možné různé příčiny onemocnění. Patologické změny na povrchu žebra byly s vysokou mírou spolehlivosti způsobeny dlouhodobým (pravděpodobně roky) zánětlivým procesem pohrudnice. Ač není možné vyloučit, že by podobný patologický proces mohl mít i jiné příčiny, jako nejpravděpodobnější diferenciální diagnóza se jeví TBC (srov. *Nováček et al. 2018*).

#### **Legenda k obrázkům**

Všechny fotografie byly pořízeny v polarizovaném světle s pomocným objektem prvního řádu (quarz). Zvětšení je ve většině případů 40násobné (měřítko 0,5 mm), ve dvou případech 100 násobné (měřítko 0,2 mm) a v jednom případě 400násobné (měřítko 0,05 mm).

#### **Kontakt:**

Dr. rer. nat. RNDr. Jan Nováček  
Thüringisches Landesamt für Denkmalpflege und  
Archäologie Weimar  
Humboldtstrasse 11  
D-99423 Weimar  
Institut für Anatomie und Zellbiologie,  
Universitätsmedizin Göttingen, Kreuzbergring 36,  
D-37075 Göttingen  
jan.novacek@tlda.thueringen.de