

Přichystalová, Renáta; Kalová, Kateřina; Boberová, Kateřina

Výsledky antropologické analýzy kosterního materiálu z Jižního předhradí

In: Přichystalová, Renáta; Kalová, Kateřina; Boberová, Kateřina; Nováček, Jan. *Břeclav - Pohansko. IX., Pohřební areály z Jižního předhradí (archeologicko-antropologická studie)*. Vydání první Brno: Masarykova univerzita, 2019, pp. 202-282

ISBN 978-80-210-9353-9 (váz.); ISBN 978-80-210-9354-6 (online : pdf)

Stable URL (handle): <https://hdl.handle.net/11222.digilib/143755>

Access Date: 17. 02. 2024

Version: 20220831

Terms of use: Digital Library of the Faculty of Arts, Masaryk University provides access to digitized documents strictly for personal use, unless otherwise specified.

11. VÝSLEDKY ANTROPOLOGICKÉ ANALÝZY KOSTERNÍHO MATERIÁLU Z JIŽNÍHO PŘEDHRADÍ

11.1 Stav zpracování antropologických osteologických nálezů na Pohansku

Kosterní pozůstatky jedinců z *Jižního předhradí* antropologicky zpracovala E. Drozdová (1992; 1997; 2005; 1997) a A. Lorencová (zaznamenáno v písemné terénní dokumentaci vedené J. Vignatiovou). Kosterními pozůstatky jedinců z *Jižního předhradí* se zabývalo několik bakalářských, magisterských, rigorózních i dizertačních prací (Drozdová 1992; Vachunková 2003; Krchová 2004; Křivanová 2008; Skalická 2011; Zeman 2011; Boberová 2012; Konášová 2012; Šťastná 2015; Koudelková 2017).

11.2 Populace pochovaná na Jižním předhradí

Antropologickou charakteristiku mužů a žen pochovaných na *Jižním předhradí* provedla E. Drozdová (2005). V této části uvádíme pouze stručný souhrn získaných výsledků.

Podle Martinova dělení byli muži z *Jižního předhradí* v průměru nadstřední výšky (169,3 cm) (obr. 94). Minimální hodnota výšky u mužů byla 154,3 cm, maximální hodnota byla 180,8 cm. Zkoumané ženy byly v průměru nadstředně vysoké (157,4 cm) (obr. 95), minimální hodnota výšky byla 145,9 cm a maximální 166,7 cm.

Muži a ženy z *Jižního předhradí* se svými kosterními znaky téměř neodlišovali od mužů a žen z ostatních pohřebišť na Pohansku. Průměrná délka mozkovny mužů byla 190,6 mm a spadá tak do intervalu lebek dlouhých. Šířka mozkovny byla v průměru úzká (141,4 mm). Délkošířkový index měl u mužů průměrnou hodnotu 72,2 jedn. Ženy měly průměrnou hodnotu délky mozkovny střední (176,4 mm), šířku mozkovny v průměru velmi úzkou (131,9 mm). Délkošířkový index dosahoval u žen průměrné hodnoty 74,9 jedn. Oba průměry délkošířkového indexu se nacházejí v kategorii dolichokranie (dlouholebých jedinců). Zkoumaní muži i ženy měli v průměru střední výšku mozkovny.

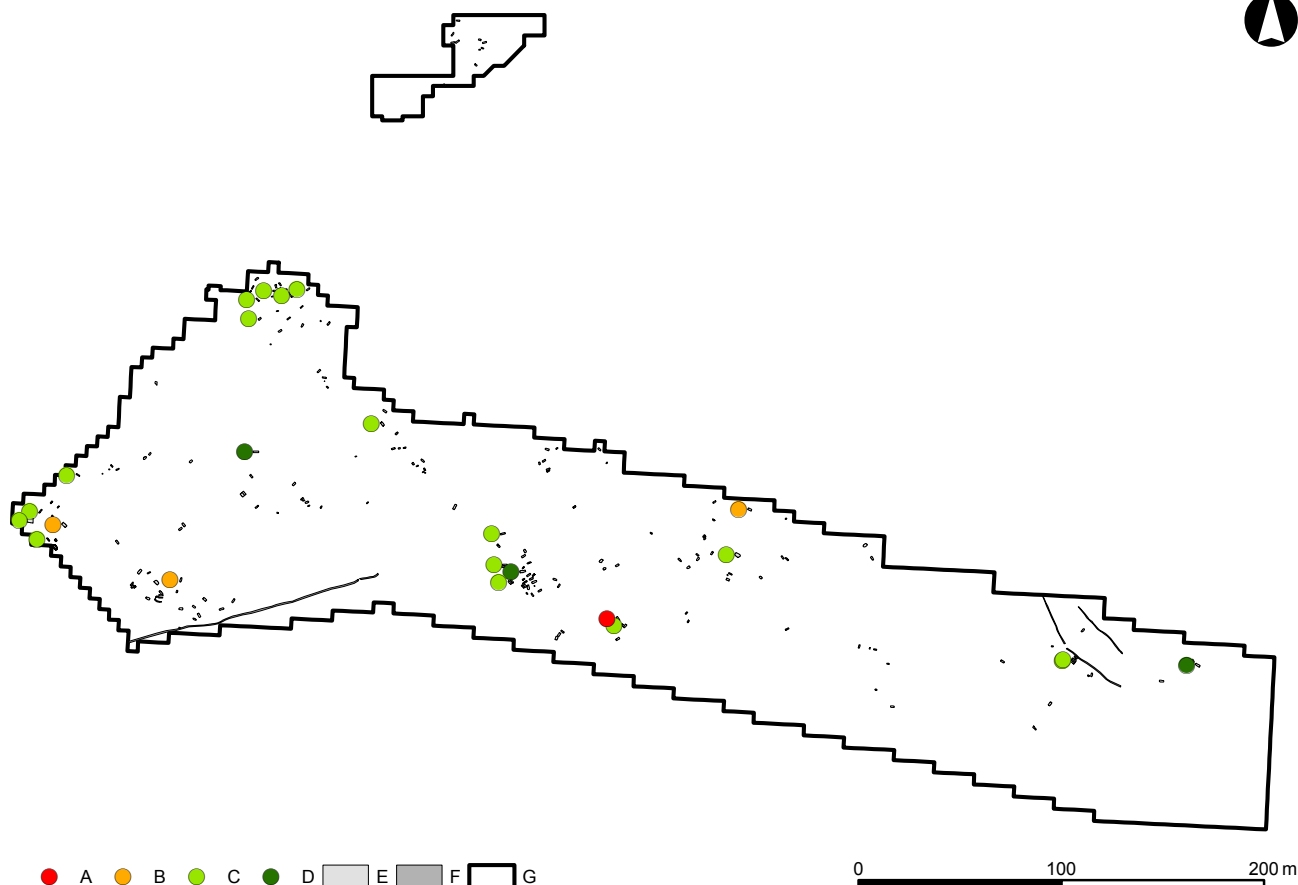
Obličej měli v průměru úzký, výška obličeje mužů spadala v průměru do kategorie střední, u žen do kategorie nízká. Očnice měli muži i ženy v průměru středně vysoké, nosní otvor středně široký.

Pro postkranální skelet mužů a žen z *Jižního předhradí* byla typická silná kost klíční s výrazným zakřivením. Lopatka byla u mužů a jedné ženy dlouhá, s ledvinovitě tvarovanou *cavitas glenoidalis scapulae*, nesusící konkávní prohloubení. Předloktí bylo vzhledem ke kosti pažní středně dlouhé. Kost pažní a loketní byla na průřezu v průměru okrouhlá. Kost křížová byla u mužů většinou dlouhá a úzká, u žen naopak krátká a široká. Kost stehenní měla u mužů slabý pilaster, ženy měly kost stehenní bez pilasteru. Horní řez diafýzou kosti stehenní byl u mužů plochý, u žen velmi plochý. Kost holenní byla na průřezu trojúhelníkovitá (Drozdová 2005).

11.2.1 Metodika antropologického výzkumu

Metody použité pro určení pohlaví

Určení pohlaví na základě antropologických metod provedla E. Drozdová (2005). Pohlaví bylo určováno několika metodami. Na pánevních kostech byly měřeny morfometrické znaky a posuzovány morfoskopické znaky (Novotný 1971; 1972; 1979; 1981). Metrické znaky pánve byly vyhodnocovány počítačovým programem vytvořeným pro Katedru (nyní Ústav) antropologie Přírodovědecké fakulty Masarykovy univerzity. Program přiřazuje pohlaví na základě Novotného rovnic. Dále byla použita kombinovaná metoda morfoskopických znaků lebky (Novotný – Iscan 1991). V několika případech byla použita metrika talu (Novotný – Malinovský 1985), dolní čelisti (Pötsch-Schneider et al. 1985) a fragmentů femuru (Santos 1993). V případech, kdy nebylo možné určit pohlaví antropologickými metodami, bylo přihlíženo k archeologickému určení pohlaví na základě hrobového inventáře. Vycházelo se z předpokladu, že v ženských hrobech se nacházejí náušnice, korálky, prsteny apod., naopak v mužských hrobech se nacházejí meče, ostruhy, sekery, nákončí



Obr. 94: Břeclav – Pohansko. Jižní předhradí. Plán s vyznačením intervalů výšky mužů. Legenda: A – 152–155 cm, B – 156–165 cm, C – 166–175 cm, D – 176–186 cm, E – hrob, F – žlab, G – hranice výzkumu.

Fig. 94: Břeclav – Pohansko. Southern Suburb. Plan with marked intervals of male height. Key: A – 152–155 cm, B – 156–165 cm, C – 166–175 cm, D – 176–186 cm, E – grave, F – trench, G – excavation border.

opasků nebo přezky. Drozdová (2005) neurčovala pohlaví u dětských koster. Při dalším výzkumu bylo pro určení pohlaví dětských koster a také koster, u kterých se nepodařilo pohlaví z jakéhokoliv důvodu určit antropologickými metodami, využito genetických metod. Konkrétně byly pro určení pohlaví využity dva pohlavně specifické markery, SRY a amelogenin (viz kapitola 11.2.2.1 Analýza aDNA: Určení pohlaví u kosterních pozůstatků dětí a neurčených koster z Jižního předhradí).

Metody využití pro určení věku

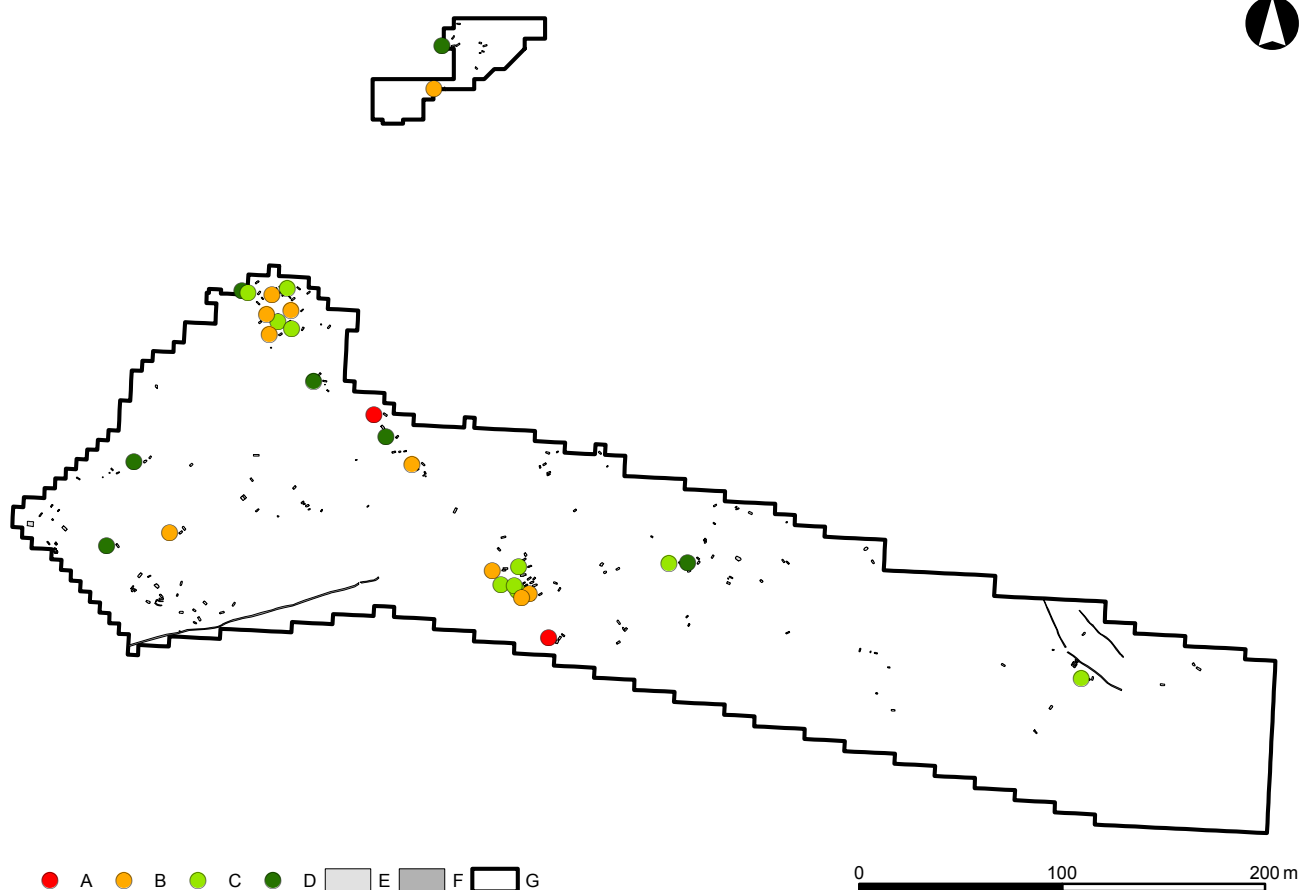
Určení věku provedla E. Drozdová (2005). Využita byla Lovejoyové metoda určování věku podle stupně obrusu zubů (Isacan – Helmer 1991), která byla kombinována s metodou Valloise (modifikovanou Rösingem) podle stupně uzavírání lebečních švů (Knussmann 1988), a metodou změn reliéfu *facies symphysialis ossis pubis* v závislosti na věku jedince, kterou vypracovali McKern a Stewart (Knussmann 1988). V případech dobře zachovalých koster dospělých

jedinců byla využita kombinovaná metoda Nemeskériho et al. (Knussmann 1988).

Při určování věku u dětských koster bylo využito Ubelakerovo schéma stupně prořezání mléčného a trvalého chrupu (Knussmann 1988). U nedospělých jedinců byl věk zjišťován podle schématu stupně uzavření růstových štěrbin autorů Brothwella (1972), Graye (1967), Harea et al. (1927), Rauber a Kopsche (1952) a Wolfa-Heideggera (1954), uvedeného v Knussmannově učebnici (Knussmann 1988).

Metody využití pro určení výšky postavy

Určení výšky postavy obyvatel Jižního předhradí provedla E. Drozdová (2005). Pro určení byla využita Sjøvoldova metoda (Sjøvold 1990). V případě, že se jednalo o fragmentární kostry nebo nebyly k dispozici kompletní dlouhé kosti, byla nejprve vypočítána největší délka femuru (F1) a délka femuru v přirozené poloze (F2) podle Santosové (Santos 1993) a vypočítané délky femuru byly následně dosazeny do diskriminačních rovnic pro výpočet výšky postavy.



Obr. 95: Břeclav – Pohansko. Jižní předhradí. Plán s vyznačením intervalů výšky žen. Legenda: A – 144–149 cm, B – 150–154 cm, C – 155–159 cm, D – 160–166 cm, E – hrob, F – žlab, G – hranice výzkumu.

Fig. 95: Břeclav – Pohansko. Southern Suburb. Plan with marked intervals of female body height. Key: A – 144–149 cm, B – 150–154 cm, C – 155–159 cm, D – 160–166 cm, E – grave, F – trench, G – excavation border.

Demografická rekonstrukce

Demografický rozbor populace z *Jižního předhradí* provedla E. Drozdová (2005). Nejprve byli muži, ženy a děti zařazeni podle jejich individuálního věku do věkových kategorií (viz tab. 29).

Age categories	Interval (years)
Infans I	0–0,5
Infans II	0,6–6
Infans III	7–13
Juvenis	14–19
Adultus I	20–29
Adultus II	30–39
Maturus I	40–49
Maturus II	50–59
Senilis	60 and more

Tabulka 29: Věkové kategorie využité při určování věku.¹

Table 29: Used age categories.

¹ Data v textových tabulkách a grafech z kapitoly 11 jsou uváděna v anglickém jazyce pro jejich lepší srozumitelnost v mezinárodním kontextu. Vycházíme zde z publikačního úzu oboru antropologie.

Na základě údajů jedinců s určeným věkem v době úmrtí byla zkonstruována zkrácená úmrtnostní tabulka (Drozdová 2005). Při jejím sestavování byly použity postupy uvedené v Knussmannově učebnici (Knussmann 1988) a ve Stloukalově příručce (Stloukal et al. 1999). Dále byl vypočítán index maskulinity na základě vzorců udávaných Neustupným (1983) a Stloukalem et al. (1999).

Při pozdějším výzkumu bylo určováno pohlaví dětských a neurčitelných jedinců pomocí genetických metod a výsledky určení pohlaví byly posléze použity pro doplnění a aktualizaci původních demografických údajů (Boberová 2012).

Zachovalost kosterních pozůstatků

Zaznamenání zachovalosti kostí jedinců z *Jižního předhradí* bylo provedeno jednak do vykreslovacích formulářů (viz tabulky CXXXIX–CLXVIII) a jednak – u vybraných kostí – do excelových tabulek pro potřeby statistického vyhodnocení. Zachovalost kosterních pozůstatků u nedospělých jedinců do 14,9 let byla zaznamenána do vykreslovacích formulářů pro děti a u jedinců nad 15 let pak do formulářů pro dospělé.

Výjimka byla udělána u nedospělých jedinců z hrobů JP/133 a JP/138 z důvodu dobré zachovalosti tarzálních kostí. U jedinců se špatně zachovalými nebo s velmi fragmentárními kosterními pozůstatky nebylo zaznamenání do vykreslovacích formulářů provedeno.

Kromě zaznamenání zachovalosti do vykreslovacích formulářů bylo provedeno také vyhodnocení zachovalosti s použitím kvantifikační metody u dospělých jedinců. U nedospělých jedinců, vzhledem k velmi špatné zachovalosti, kvantifikační hodnocení provedeno nebylo.

11.2.2 Pohlaví pochovaných na Jižním předhradí

Na *Jižním předhradí* bylo nalezeno celkem 205 kostrových hrobů s 210 jedinci (*Přichystalová 2007*). Do současnosti se dochovalo 190 koster. Určení pohlaví na základě antropologických metod provedla E. Drozdová (*2005*). Dvacet sedm koster bylo určeno jako mužské (14,2 %) a 40 jako ženské (21,0 %). Dětských koster je 87 (45,8 %) a neurčených koster je 36 (19,0 %), včetně koster JP/11 a JP/115, které byly znovuobjeveny při pozdějším výzkumu (*Boberová 2012*). Určení pohlaví u dětských a neurčitelných koster prostřednictvím genetických markerů SRY a amelogeninu provedla autorka této kapitoly v rámci své disertační práce (*Boberová 2012*), z níž následující text vychází.

11.2.2.1 Analýza aDNA: Určení pohlaví u kosterních pozůstatků dětí a neurčených koster z Jižního předhradí

Určení pohlaví patří mezi základní antropologické charakteristiky, které jsou při studiu kosterního materiálu zjišťovány. Morfometrické a morfoskopické metody určení pohlaví u dětských a nedospělých koster, stejně jako u fragmentárních kosterních nálezů nebo v případech, kdy chybí nebo je poškozena pánev a lebka, jsou však nespolehlivé a často úplně nemožné. Spolehlivost a správnost určení pohlaví klasickými antropologickými metodami je navíc ovlivněna stavem zachovalosti kosterního materiálu, stupněm pohlavního dimorfismu a mnoha dalšími faktory, jako jsou stáří jedince a jeho zdravotní stav, pracovní stres, dieta atd. V těchto případech je vhodné využít molekulárně-genetické metody a pokusit se určit pohlaví pomocí analýzy aDNA (*ancient DNA*) uchované v kosterním materiálu. Analýza aDNA z kosterního materiálu se stává stále častěji součástí antropologických výzkumů, i přes to, že zahrnuje metody finančně i časově náročné. Detekcí pohlavně specifických markerů lze pohlaví kosterních pozůstatků spolehlivě identifikovat. Nezbytnou součástí takového výzkumu je

striktní dodržování všech protikontaminačních opatření (viz dále).

11.2.2.1.1 Problematika práce s lidskou aDNA

Analýza DNA pocházející z historického kosterního materiálu je poměrně mladou metodou. Její počátky sahají do poloviny 80. let 20. století, kdy došlo k masivnímu rozvoji technologií v oblasti molekulární biologie. V této době se začala rozšiřovat oblast výzkumu DNA i na archeologický materiál. Termín *ancient DNA* („starobylá, historická“ DNA, aDNA) označuje výlučně DNA izolovanou z rostlinných a živočišných pozůstatků (*Wayne et al. 1999*). Podle jiné definice zahrnuje analýza aDNA výzkum jakéhokoliv biologického materiálu staršího 75 let (*Graham 2007*). Mezi hlavní zdroje aDNA patří kosterní nálezy, zuby, a také měkké tkáně a vlasy. Kosterní materiál je vhodným zdrojem aDNA, neboť adsorpce DNA v anorganické složce kosti dochází k její větší stabilitě (*Lindahl 1993*). Molekula DNA má velmi silnou afinitu k hydroxyapatitu, který tvoří 70 % minerální složky kosti a chrání tak molekuly DNA před degradací (*Kefi 2011; Kemp – Smith 2005; Milos et al. 2007; Żołędzewska et al. 2002*). V porovnání s DNA pocházející z měkkých tkání je tedy DNA z kosterních pozůstatků odolnější vůči vlivům okolního prostředí, díky fyzické a chemické odolnosti kostní tkáně (*Milos et al. 2007; Richards et al. 1995; Ye et al. 2004*). DNA uvnitř zubu je před degradací a kontaminací chráněna vrstvou skloviny, nejtvrďší složky lidského těla (*Gilbert et al. 2006*). Analýza aDNA z kosterních pozůstatků je však poměrně obtížná vzhledem k velkému množství faktorů, které ji mohou ovlivnit. Patří mezi ně například chemické složení půdy a vlhkost prostředí, pH, přítomnost mikroorganismů, teplota a UV záření. Důležité je také stáří kosterního materiálu a způsob, jak s ním bylo zacházeno po vyzvednutí z půdy (*Graham 2007; Herrmann – Hummel 1994; Vanek et al. 2009*). Rozhodujícím faktorem tedy není čas, ale lokální podmínky a okolnosti pohřbu (*Burger et al. 1999; Schultes et al. 1999*). Stav zachovalosti aDNA (a tedy i výtěžek extrakce aDNA) se může lišit v různých kostech jednoho jedince, stejně tak jako v různých částech jediné kosti (*Faerman et al. 1995; Pruvost et al. 2007; Rohland – Hofreiter 2007*).

Zásadním zlomem pro výzkum aDNA se stal objev polymerázové řetězové reakce (PCR). Zavedení techniky PCR vedlo k prudkému nárůstu studia sekvencí aDNA (*Mullis – Faloona 1987; Saiki et al. 1985*). Největší překážkou studia aDNA jsou její extrémně nízké výtěžky, stále nebezpečí kontaminace moderní DNA a její extrémní degradace (podrobnější informace viz *Boberová 2012; 2014*). Většina prvních výzkumů zabývajících se aDNA se proto věnovala mitochondriální DNA, která je přítomna v každé buňce v mnoha kopiích, což

zvyšuje pravděpodobnost PCR amplifikace (Mitchell et al. 2005). Studium jaderné aDNA je o mnoho obtížnější, protože zůstává v buňkách zachována s mnohem nižší pravděpodobností a bývá značně poškozená.

11.2.2.1.2 Determinace pohlaví

Pohlaví patří mezi základní antropologické charakteristiky. Bylo vyvinuto mnoho metrických i aspektivních metod pro určení pohlaví z kosterního materiálu, přičemž za nejspolehlivější jsou považovány metody vyšetřující kosti pánve a lebky (Acsádi – Nemeskéri 1970; Giles – Elliot 1963; Novotný 1979; 1986; Novotný – Iscan 1991; Schuller-Ellis et al. 1983). Spolehlivost určení pohlaví u kosterního materiálu je však limitována mnoha faktory, především závisí na zchovalosti materiálu, na věku a zdravotním stavu daného jedince, a na individuální míře exprese pohlavních znaků (Černý et al. 1997). Problematická může být také aplikace metody na jinou populaci, než na tu, na základě které byla metoda vypracována, neboť sexuální dimorfismus je mezi různými skupinami lidí variabilní. V současné době proto dochází k zavádění nejnovějších metod molekulární biologie do oboru antropologie a jejich využití při studiu kosterního materiálu.

Při určování pohlaví z kosterního materiálu určujeme pohlaví somatické (fenotypové), nikoliv genetické, tato určení se však v některých případech nemusí shodovat. Během dospívání dochází k rozvoji pohlavně diferencujících znaků a tyto znaky se využívají pro určování pohlaví u dospělých jedinců. Určení pohlaví použitím klasických antropologických metod u dobře zachovaného skeletu pánve dosahuje přesnosti správného určení okolo 95 %, na základě intaktní lebky 85–90 % a 80–90 % na základě vyšetření dlouhých kostí (vhodná je především kost pažní a vřetenní) (Graham 2006; Podškubková 2014; Spradley – Jantz 2011). Z dalších kostí patří mezi spolehlivé pro odhad pohlaví také lopatka (Podškubková 2014). U dětských a nedospělých jedinců, kteří ještě nemají dostatečně rozvinuté sekundární pohlavní znaky, klesá přesnost určení pohlaví až k 50 %. Proto je určení pohlaví pomocí metod analýzy DNA v antropologii tak významné, zejména pro fragmentární pozůstatky nebo pro kosterní pozůstatky dětí a nedospělců, u kterých nelze využít standardní antropologické metody.

Genetické určení pohlaví u člověka je založeno na přítomnosti chromozomů XY u mužských buněk (heterogametické pohlaví) a chromozomů XX u ženských buněk (homogametické pohlaví) (Černý et al. 1997). Analýza aDNA poskytuje možnost určení pohlaví jedinců na základě markerů na chromozomech X a Y. K určení pohlaví z kosterního materiálu se velmi často používá metoda amplifikace úseku sekvence z prvního intronu genu pro amelogenin a také marker SRY. Pro výběr pohlavních markerů je však důležitým

hlediskem také délka amplifikovaných produktů, a to z toho důvodu, že amplikony delší než 200 bp se často nedaří amplifikovat z degradované a málo kvalitní aDNA z kosterních pozůstatků (Burger et al. 1999).

Gen pro amelogenin

Amelogenin je gen, který kóduje hlavní protein vyvíjející se zubní skloviny. Vyvíjející se sklovina je z 30 % tvořena proteiny, z toho 90 % připadá na amelogenin. Lidský gen pro amelogenin má dvě kopie, jedna kopie se nachází na chromozomu X (AmelX, Xp22.31-p22.1) a druhá na chromozomu Y (AmelY, Yp11.2) (Hummel 2003; Lau et al. 1989; Salido et al. 1992; Sasaki – Shimokawa 1995). Tento gen byl na pohlavních chromozomech poprvé identifikován kolektivem Lau et al. (1989), a to současně u člověka a u myši, a poprvé jej izolovali a sekvencovali badatelé Sasaki a Shimokawa (1995). Nakahori et al. (1991) popsali sekvence lidského genu pro amelogenin na chromozomech X a Y a prokázali jejich 88,9% homologii. Na obou pohlavních chromozomech bylo v genu pro amelogenin popsáno celkem pět delecí (Haas-Rochholz – Weiler 1997).

Určení pohlaví pomocí amelogeninového testu je využíváno zejména ve forenzním prostředí, při prenatální diagnostice (Haas-Rochholz – Weiler 1997; Lattanzi et al. 2005) a v poslední době také při analýze historických kosterních pozůstatků (Cappellini et al. 2004; Caramelli et al. 2007; Zink et al. 2005). Gen pro amelogenin vykazuje rozdíly v délce sekvencí na chromozomech X a Y, které lze využít k rozlišení mužského a ženského pohlaví. Bylo publikováno několik variant PCR primerů, například systém 212/218 bp, 106/112 bp anebo 80/83 bp. Nejběžněji používaný test k určení pohlaví pomocí PCR využívá primery popsané Sullivanem et al. (1993). Metoda byla vyvinuta na počátku 90. let minulého století, kdy byla zjištěna delece 6 bp v prvním intronu genu pro amelogenin na X chromozomu (Mannucci et al. 1994; Sullivan et al. 1993). PCR produkty z obou chromozomů se pak liší svou délkou. DNA fragment amplifikovaný z X chromozomu je dlouhý 106 bp, DNA fragment z Y chromozomu je dlouhý 112 bp (Cunha et al. 2000; Kaestle – Horsburgh 2002; Mannucci et al. 1994; Sullivan et al. 1993). Z mužské DNA se získají dva produkty (dlouhé 106 a 112 bp), z ženské DNA dva produkty stejné délky 106 bp, které se po elektroforetické separaci projeví jako jeden proužek.

Nevýhodou využití amelogeninu pro určení pohlaví je to, že se jedná o tzv. *single-copy gene*. Je to tedy gen, který se nachází na chromozomu pouze v jedné kopii, a pravděpodobnost úspěšné amplifikace nepoškozeného amelogeninu je tak mnohonásobně menší (Elišková – Mazura 2009). Při analýze vzorku aDNA (s nízkým obsahem DNA templátu, navíc DNA je modifikována diagenetickými procesy) bývá relativně častým problémem tzv. *alelický drop-out*, kdy dochází k náhodné

neamplifikaci jedné ze dvou alel (Boutrand et al. 2001; Hummel 2003; Mannucci et al. 1994; Schmidt et al. 2003). Tento jev je velice častý, pokud množství DNA vstupující do PCR reakce je menší než 250 pg (Davoren et al. 2007). Častěji dochází k přednostní amplifikaci kratší alely (Butler 2005). Pokud se neamplifikuje alela z X chromozomu, je stále možné určit pohlaví správně (pokud se amplifikuje amelogeninový produkt z Y alely). V případě, že se jedná o *drop-out* Y alely, nedokážeme rozlišit mužskou a ženskou DNA a vzorek může být chybně identifikován jako ženský (Meyer et al. 2000). Z tohoto důvodu je nutné provádět amplifikace amelogeninového lokusu nejméně třikrát pro potvrzení správnosti výsledku a výsledek ověřit použitím další metody pro určování pohlaví (SRY marker, Y-STR markery).

Bylo zaznamenáno několik případů, kdy byl fenotypově normální muž určen amelogeninovým *sex*-testem jako žena. Jednou z příčin tohoto jevu je přítomnost delecí genu pro amelogenin na Y chromozomu (Graham 2006; Lattanzi et al. 2005). Tyto delece mají různý původ a délku 304–731 kbp nebo 712–1001 kbp (Mitchell et al. 2006; Mitchell et al. 2006a). Ve většině populací je výskyt těchto delecí extrémně vzácný. Výjimku však tvoří indická populace, u které byl popsán výskyt těchto delecí s frekvencí 1,8–3,6% (Francès et al. 2007). Podrobněji viz Boberová (2012; 2014).

I když jsou případy selhání amelogeninového testu relativně velmi málo časté, je nutné pro určení pohlaví použít i jiné markery (SRY, Y-STR) (Drobnič 2006; Kastelic et al. 2009; Lattanzi et al. 2005), a to především při vyšetřování forenzních případů, identifikaci lidských pozůstatků při hromadném neštěstí, při prenatalní diagnostice, ale také při analýze aDNA z lidského kosterního materiálu.

Gen SRY

Gen SRY (*Sex-determining Region Y* nebo také TDF – *Testis Determining Factor*) je lokalizován na krátkém raménku Y chromozomu (Yp 11.3) poblíž hranice s pseudoautozomálním regionem. Gen SRY produkuje transkripční faktor regulující vývoj samčích pohlavních znaků (Delbridge – Graves 1999; Hammer – Zegura 1997). Tento faktor je součástí tzv. HMG (*high mobility group*) rodiny proteinů. Sinclair et al. (1990) nově z genů identifikovali při studii oblasti velké 35 kbp na lidském chromozomu Y, nezbytné pro vývoj mužského pohlaví. Následně gen označili jako gen SRY. Gen SRY zahrnuje jediný exon kódující protein složený z 204 aminokyselin (McElreavey – Fellous 1990; Su – Lau 1993). Je přítomen u mnoha mužů s karyotypem 46, XX (translokace na krátké raménko X chromozomu) a je deletován nebo mutován u žen s konstitucí 46, XY (Nussbaum et al. 2004).

V roce 1998 Santos et al. publikovali metodu umožňující přímou identifikaci jedinců mužského pohlaví.

Je dána amplifikací 93 bp dlouhého úseku SRY genu. Mužskou DNA identifikujeme přítomností amplifikačního produktu, v případě ženské DNA hledaný produkt není přítomen. Cunha et al. (2000) při určování pohlaví dětských kosterních pozůstatků prokázali, že se tento fragment SRY genu amplifikuje snadněji než delší úseky amelogeninového genu, a je tedy vhodný právě pro analýzu vzorků s malým množstvím DNA nebo s degradovanou DNA. SRY marker patří mezi nejkratší využívané markery při určování pohlaví z kosterního materiálu (Cappellini et al. 2004; Caramelli et al. 2007; Cunha et al. 2000; Palmirotta et al. 1997; Zink et al. 2005). Na druhé straně však při použití tohoto markeru nelze rozlišit, zda se při nepřítomnosti PCR produktu jedná o ženskou DNA, nebo zda došlo k selhání PCR amplifikace (např. kvůli přítomnosti inhibitorů nebo protože templátová DNA je příliš fragmentární – fragmenty jsou velmi krátké). Proto je vhodné analýzu doplnit o další markery, například o již zmíněný amelogeninový marker.

SRY gen lze využít také jako marker pro migrační studie lidských populací nebo pro etnickou identifikaci neznámého vzorku ve forenzních případech (Naito et al. 2001).

11.2.2.1.3 Materiál

Kosterní nálezy z Jižního předhradí jsou velmi špatně zachovány, jsou fragmentární a ve většině případů naprosto antropologicky neurčitelné. Pro genetické určení pohlaví byly vybrány dětské kostry a neurčitelné kosterní pozůstatky, kterých se dochovalo 123 (z celkového počtu 190 koster). Ze tří koster (JP/12a, JP/67a, JP/75a) nebylo možné vzorek pro určení pohlaví odebrat. Jednalo se vždy o kosterní pozůstatky pocházející z dvojhrobu, kdy nebylo možné uložené jedince od sebe spolehlivě odlišit. Ke stanovení pohlaví bylo tedy odebráno dohromady 120 vzorků (viz tab. 30).

	Number	Number of samples
Children's skeletal remains	87	86
Undeterminable skeletal remains of adults	36	34
Total	123	120

Tabulka 30: Břeclav – Pohansko. Jižní předhradí. Přehled počtu vzorků odebraných ke genetickému stanovení pohlaví.

Table 30: Břeclav – Pohansko. Southern Suburb. Overview of the number of samples taken for genetic sex determination.

11.2.2.1.4 Metody

Obecná opatření proti kontaminaci

Při analýze aDNA z historického kosterního materiálu existují tři hlavní potenciální zdroje kontaminace: 1. kontaminace vzorků exogenní recentní DNA

z prostředí anebo DNA osob, které kosterní materiál vyzvedávaly, preparovaly nebo zpracovávaly v rámci antropologického výzkumu nebo při přípravě vzorků v laboratoři, případně připravovaly chemikálie používané v laboratoři; 2. *cross-kontaminace* mezi vzorky během jejich přípravy a izolace aDNA; 3. kontaminace vzorku prostřednictvím aDNA amplifikované při předchozí PCR reakci (Butler 2005; Malmstrom et al. 2005; Pruvost – Geigl 2004). První zdroj kontaminace lze minimalizovat zavedením co „nejsterilnějších“ podmínek při vyzvedávání kosterního materiálu na pohřebišti během archeologických vykopávek a také při jeho následném zpracování, například použitím ochranných pomůcek, Sava a UV-záření (Kemp – Smith 2005). Další dva zdroje kontaminace lze eliminovat odpovídajícími laboratorními postupy (např. zavedením negativních kontrol) a užitím vhodných laboratorních přístrojů a pomůcek.

Základní protikontaminační opatření shrnují Willerslev a Cooper (2005). Laboratoř je nutné rozdělit do minimálně tří oddělených místností (Capelli et al. 2003; Cooper – Poinar 2000). V pre-PCR místnosti se vzorky připravují, dekalifikují a izoluje se aDNA, v PCR místnosti probíhá amplifikace vybraných úseků aDNA, a v post-PCR místnosti se detekují a analyzují produkty amplifikace. Prostory jsou vybaveny UV zářivkami, které prostory čistí a dekontaminují. UV světlo (254 nm) se používá k odstranění exogenních nukleových kyselin na pracovní ploše. Nutností je používání jednorázového spotřebního materiálu a pravidelné čištění pracovních ploch ethanolem a Savem, které se také používá pro zničení kontaminantní DNA (Alonso – Martín 2005; Kim et al. 2008; Vanek et al. 2009). Používají se overaly s kapucí nebo alespoň laboratorní pláště a ochranná pokrývka hlavy, dále maska přes nos a ústa, ochranné brýle, návleky na boty anebo přezůvky vyčleněné zvlášť pro každou místnost (Butler 2005; Davoren et al. 2007; Melchior et al. 2008a). K dalším opatřením patří zařazení izolačních kontrol (slepé izolace), které se používají pro monitorování možné kontaminace reagensy používaných při izolaci DNA, komerčních kitů a celého extrakčního procesu (Paabo et al. 2004). Do každé PCR jsou zařazeny negativní kontroly a pozitivní kontroly (v případě určování pohlaví jsou to recentní mužská a ženská DNA). Z důvodu zajištění autentičnosti výsledku jsou z každého vzorku kosti provedeny alespoň tři časově oddělené extrakce aDNA, které se následně samostatně analyzují (Gilbert et al. 2005; Marota – Rollo 2002; Paabo et al. 2004).

Odběr kosterních vzorků

Kosterní vzorky určené pro analýzu aDNA byly odbírány do jednorázových uzavíratelných sáčků a před dalším zpracováním uchovávány při 4 °C. Při odběru vzorků byly použity ochranné jednorázové pomůcky,

aby bylo zabráněno další potenciální kontaminaci recentní DNA (podobně White – Folkens 2005).

Pro odběr vzorků byly přednostně zvoleny fragmenty dlouhých kostí, lebky a případně izolované zuby, které jsou pro extrakci aDNA nejvhodnější (Faerman et al. 1995; Hummel 2003). Vybírány byly kosti vizuálně co nejlépe zachovalé, neboť byla prokázána korelace mezi zachovalostí kosti a stupněm její kontaminace cizorodou DNA (Gilbert et al. 2005a). Spongióza obsahuje díky lepšímu krevnímu zásobení více buněk, a tedy i vyšší množství DNA než kompakta, avšak DNA zde rychleji podléhá degradaci. Kompaktní kostní tkáň je tedy vhodnějším zdrojem aDNA než houbovitá kostní tkáň, protože lépe chrání molekuly DNA před vlivem prostředí a kontaminací bakteriemi a plísní (Keyser-Tracqui – Ludes 2005; Milos et al. 2007; Yang – Watt 2005). Ve výjimečných případech, kdy byla kostra dobře zachovaná a nebylo možné odebrat volné fragmenty kostí, byl za pomoci mikronářadí DREMEL® Stylus™ Lithium-Ion a sterilního diamantového kotouče vyříznut vhodný vzorek z dlouhé kosti (přibližně o rozměru 1 × 2 cm).

Příprava a dekontaminace vzorků

Jak již bylo řečeno výše, z hlediska autenticity získaných výsledků je zásadním krokem analýzy zabránění kontaminaci recentní DNA. Dekontaminace a příprava vzorků probíhala v tzv. pre-PCR laboratoři. Dekontaminační opatření ideálně zahrnují tři základní kroky: mechanickou dekontaminaci, chemickou dekontaminaci a dekontaminaci pomocí UV záření. Právě kombinace všech tří dekontaminačních kroků (mechanické odstranění povrchu kosti, ošetření vzorku Savem a ozáření UV světlem) je v literatuře doporučována jako nejefektivnější způsob pro zabránění kontaminaci vzorků (Gilbert et al. 2006; Kaestle – Horsburgh 2002).

Mechanickou dekontaminací se rozumí odstranění přibližně 1–2 mm povrchové části kosti (případně zubu), která je z hlediska kontaminace cizorodou DNA nejrizikovější (Kaestle – Horsburgh 2002; Keyser-Tracqui – Ludes 2005; Kim et al. 2008). Množství odstraněného povrchu kosti nebo zubu se však může lišit vzorek od vzorku, záleží na jejich velikosti a křehkosti. V našich podmínkách byla prováděna pomocí dekontaminovaného smirkového papíru (dekontaminován UV zářením), později pomocí dekontaminovaného mikronářadí DREMEL® Stylus™ Lithium-Ion a odpovídajícího příslušenství (diamantový kotouč, dekontaminovaný použitím Sava, 96% ethylalkoholu a UV záření; jednorázový brusný pás, dekontaminovaný UV zářením). Další manipulace se vzorky byla prováděna sterilně v *Biohazard* boxu za použití jednorázového spotřebního materiálu, autoklávovaného 121 °C / 20 min. Chemická dekontaminace spočívala v ošetření

vzorku kosti činidly, která destrukují molekuly DNA. V našem případě byl použit běžně dostupný dezinfekční prostředek Savo, obsahující chlornan sodný (*Kemp – Smith 2005; Malmstrom et al. 2007; Yang – Watt 2005*). Chlornany jsou významným antibakteriálním činidlem (*Hawkins – Davies 2002; Hawkins et al. 2003*) a silným oxidačním činidlem (*Whiteman et al. 2002*). Vzorek byl poté navíc očištěn 96% ethylalkoholem (*Davoren et al. 2007; Vanek et al. 2009*).

Následovalo vysušení vzorku a dekontaminace UV zářením, 10 minut z každé strany. UV záření je tvořeno třemi složkami: UVA (320–400 nm), UVB (280–320 nm) a UVC (200–280 nm). UV lampy produkují záření o vlnové délce 254 nm nebo 300 nm. UV záření je známý mutagen, indukující intramolekulární poškození DNA. Při vystavení DNA účinkům UVB a UVC záření je poškození vyvoláno přímou absorpcí dopadajícího záření bázemi DNA (*Douki et al. 2003*). UV záření vyvolává v DNA vznik cyklobutanových pyrimidinových dimerů a 6–4 fotoproduktů. Přítomnost obou typů dimerů poškozuje a degraduje DNA (*Cadet et al. 2005; Ou et al. 1991; Ravanat et al. 2001*).

V dalším kroku byly kostní vzorky rozdrčeny a rozemlety na jemný prášek buď v třecí misce nebo v oscilačním kulovém mlýnu, při zachování protikontaminačních opatření (použití jednorázových rukavic, pečlivé očištění třecí misky, tloučku a všech částí mlýnu detergentem, Savem a ethylalkoholem a UV zářením po dobu 20 minut). Vzorky byly v mlýnu mlety pouze po krátkou dobu (15–30 s), aby se předešlo degradaci tkáně vlivem tepla vzniklého při mletí. V případě potřeby byl postup opakován.

Dekalcifikace

Mechanickým rozdrčením a rozemletím kosti na prášek dojde pouze k částečnému rozrušení anorganické složky kosti. Kostní prášek byl proto posléze dekalcičován. Dekalcifikace je chemický postup, který odstraní anorganickou složku z okolí buněk. Dekalcifikace byla prováděna 0,5M (pH 8,0) roztokem kyseliny ethylendiamintetraoctové (EDTA). EDTA je chelační činidlo, které vychytává dvojmocné ionty (Ca^{2+} , Mg^{2+}) a chrání tak DNA před působením nukleáz (*Butler 2005; Loreille et al. 2007*).

Izolace aDNA

Pro extrakci aDNA z kosterního materiálu a zubů byla zvolena metoda izolace pomocí kolonek se silikátovou membránou, a to využitím kitu QIAamp® DNA Mini Kit (QIAGEN). Tento kit zajišťuje extrakci DNA pomocí kolonek se silikagelovou membránou, na kterou je molekula DNA specificky navázána v přítomnosti chaotropních solí (např. guanidinium hydrochlorid) (*Butler 2005*). Působením AL a ATL pufru dojde k lyzi buněk a prostřednictvím proteinázy

K dojde k odstranění proteinů z lyzátů. Přidáním ethylalkoholu dojde k vysrážení DNA. Díky dvěma účinným promývacím krokům (pufr AW1 a AW2) jsou odstraněny inhibitory PCR (proteiny, dvoumocné kationty). V přítomnosti vody nebo elučního činidla (AE pufr) s nízkým obsahem solí je DNA z této membrány uvolněna. Specifičnost vazby mezi silikátovou membránou a molekulou DNA je výhodná při eliminaci inhibitorů PCR reakce. QIAamp® DNA Mini kit se úspěšně používá při analýzách aDNA z kosterního materiálu (*Alonso – Martin 2005; Melchior et al. 2008; Melchior et al. 2008a*).

Postup izolace aDNA byl převzat z protokolu pro izolaci z tkání (QIAamp® DNA Mini Kit) a podle Vaňharové (2008). DNA byla v první fázi experimentu izolována z cca 1 g dekalcičovaného kostního prášku, později bylo přistoupeno k izolaci DNA ze supernatantu (po dekalciifikaci). Tento přístup se ukázal jako optimálnější. Jak uvádí Prado et al. (2002), DNA vázaná na hydroxyapatit je během dekalciifikace uvolněna a akumuluje se v EDTA, proto lze supernatant využít pro izolaci DNA. Izolace aDNA ze supernatantu byla prováděna podle protokolu pro izolaci z krve a tělních tekutin (QIAamp® DNA Mini Kit).

V závěrečné fázi experimentů byl pro izolaci aDNA využit také komerční kit MinElute® PCR Purification Kit (QIAGEN). Tento kit je primárně určen pro izolaci PCR produktů o velikosti od 70 bp do 4 kbp, z extrémně malých elučních objemů (10 μl). Lze jej však využít také pro izolaci aDNA z kosterních pozůstatků (*Anderung et al. 2008*). Umožňuje získání vysoce koncentrované DNA. Vzorky není nutné předem dekalcičovat. Koncentrace všech izolátů aDNA byla měřena spektrofotometrickým měřením absorbance při vlnové délce 260 nm. Čistota aDNA byla stanovena z poměru absorbancí při vlnových délkách 260/280 nm a 260/230 nm.

Polymerázová řetězová reakce (PCR)

Polymerázová řetězová reakce (PCR) je ideální metodou při studiu vzorků obsahujících malé množství DNA nebo degradovanou DNA (*Yang – Watt 2005*). Při amplifikaci fragmentů aDNA bývá často PCR lehce modifikována, aby se zvýšila její efektivita a přesnost. Citlivost PCR se zvyšuje například navýšením počtu amplifikačních cyklů, zavedením *hot-start* PCR nebo přidáním BSA do PCR mixu (*Butler 2005; Keyser-Tracqui – Ludes 2005; Melchior et al. 2008a*).

Vzhledem ke špatnému stavu zachovalosti kosterního materiálu z Jižního předhradí bylo možné předpokládat, že aDNA bude fragmentární a degradovaná. Z tohoto důvodu byly pro determinaci pohlaví vybrány co nejkratší dostupné pohlavní markery, a to SRY marker (délka 93 bp) a amelogeninový marker (délka 106/112 bp), u kterých existovala větší pravděpodobnost

úspěšné amplifikace PCR produktu. Amplifikační protokoly vycházely z prací Hummelové (2003) a Cunhy et al. (2000). Pro navýšení citlivosti PCR byly do protokolu přidány cykly s nižší annealingovou teplotou (60 °C) v první fázi reakce. V pozdějších cyklech reakce byla teplota annealingu navýšena na 66 °C, čímž došlo ke zvýšení specifity reakce. Tato optimalizace přispěla ke zlepšení detekce amelogeninového markeru. Protokoly pro oba markery tedy zahrnovaly počáteční denaturaci při 94 °C po dobu tří minut, následovalo 20 cyklů při 93 °C / 45 s, 60 °C / 1 min a 72 °C / 1 min, a dále 35 cyklů při 93 °C / 45 s, 66 °C / 1 min a 72 °C / 1 min. Závěrečná extenze probíhala při 72 °C po dobu tří minut. Z důvodu optimalizace PCR reakce byl do reakční směsi přidán boviní sérový albumin (BSA). BSA se nespecificky váže s možnými inhibitory PCR reakce (např. huminové kyseliny, EDTA) a zlepšuje tak celkově exponenciální růst DNA fragmentů (Kemp et al. 2006; Keyser-Tracqui – Ludes 2005). BSA dále zamezuje adhezii na stěny zkumavky a na povrch pipet.

Příprava reakčního mixu pro polymerázovou řetězovou reakci probíhala za přísných protikontaminačních opatření v laminárním *flow* boxu. Před vlastní přípravou reakčního mixu byla kromě standardní dekontaminace místnosti a boxu UV zářením (254 nm/20 min) očištěna pracovní plocha, pipety a ostatní laboratorní vybavení v boxu Savem. Jako opatření proti *cross-contaminaci* vzorků se používaly vždy pouze špičky s dvojitým filtrem (Eppendorf), dodávané sterilní od výrobce (DNA-free). *Taq* DNA polymeráza byla do reakčního mixu přidávána jako poslední.

Každý vzorek izolované aDNA byl minimálně třikrát amplifikován jak pro analýzu SRY markeru, tak i pro amelogeninový marker, aby se zabránilo vzniku falešně negativních a falešně pozitivních výsledků náhodnou kontaminací, nebo naopak inhibicí PCR reakce. Použití negativních a pozitivních kontrol v každé reakci bylo samozřejmostí.

Pro detekci PCR produktů využita horizontální gelová elektroforéza. Jako médium byl používán 3% agarózový gel (pro detekci PCR produktů o velikosti 93 bp z genu SRY) a 4,4% nebo 5% MetaPhor (pro detekci PCR produktů o velikosti 106/112 bp z amelogeninového genu). MetaPhor® gel má vysokou rozlišovací schopnost, a lze ho proto použít namísto obvyklého polyakrylamidového gelu (PAGE). Fragmenty DNA byly obarveny ethidium bromidem (EtBr) a pozorovány na transluminátoru při ozáření UV.

Další použité metody

Pro ověření výsledků genetického určení pohlaví (na základě shodných výsledků analýzy markeru SRY a amelogeninového markeru) u některých vzorků byly využity další dostupné genetické analýzy, a to amplifikace aDNA pomocí komerčního kitu Plexor® HY

System (Promega), využití TaqMan® Copy Number Assays (Applied Biosystems) a stanovení genetického profilu pomocí PowerPlex® ESX a ESI 17 Systems (Promega).

Plexor® HY System

Plexor® HY System je *real-time* PCR souprava validovaná a standardizovaná pro forenzní účely (Phillips et al. 2012). Používá se pro kvantifikaci vzorků DNA z lidských kosterních pozůstatků (Rogaev et al. 2009; Rucinski et al. 2012). Prostřednictvím tohoto systému je možné současně kvantifikovat celkovou lidskou (autozomální) DNA a mužskou (Y) DNA ve vzorku (v ng/μl) a tím také určit pohlaví jedince, ze kterého vzorek pochází. Pižová (2012) využitím této metody úspěšně určila pohlaví deseti dobře zachovalých skeletů z archeologické lokality Znojmo – Hradiště. Plexor® HY System byl vybrán proto, že se jedná o velmi citlivou a robustní soupravu, která je schopná detekovat již 6,4 pg DNA a je odolná proti působení inhibitorů (<http://www.promega.com/products/genetic-identity/dna-quantitation-for-genetic-identity/plexor-hy-system/>; cit. 27. 6. 2011).

Využitím Plexor® HY systému je amplifikována cílová sekvence o velikosti 99 bp na 17. chromozomu a současně také sekvence o velikosti 133 bp na chromozomu Y. K detekci autozomální lidské DNA se používá barvivo fluorescein (FL), k detekci mužské (Y) DNA barvivo CAL Fluor® Orange 560 (CO560). Kit také zahrnuje interní PCR kontrolu (IPC), která umožňuje odhalit možnou inhibici *real-time* PCR u každého vzorku, a tzv. pasivní referenci (barvivo IC5), vůči které mohou být normalizována data z amplifikačních kanálů. K detekci interní kontroly se využívá barvivo CAL Fluor® Red 610 (CR610). Před prvním použitím Plexor® HY systému je nutné zvolený amplifikační přístroj kalibrovat pro uvedená barviva.

K dosažení kvantitativní PCR analýzy využívá technologie Plexoru® specifické interakce mezi dvěma modifikovanými nukleotidy. Jeden z PCR primerů obsahuje modifikovaný nukleotid (iso-dC), spojený s fluorescenční sondou na 5'-konci. Druhý PCR primer je neznačený. Reakční mix zahrnuje deoxynukleotidy a modifikovaný iso-dGTP, který nese zhášec (dabcyl). Je-li dabcyl-iso-dGTP začleněn do dsDNA, váže se s iso-dC. Začlenění dabcyl-iso-dGTP vede ke zhášení fluorescenční sondy na komplementárním vlákně a k snížení fluorescence, což umožní kvantifikaci během amplifikace (technický manuál Plexor® HY System for the Applied Biosystems 7500 and 7500 Fast Real-Time PCR Systems). Při využití Plexor® HY System je tedy fluorescence nejvyšší na začátku reakce. Akumulace produktu je doprovázena poklesem fluorescence (LaSalle et al. 2011). Plexor® HY System využívá technologii *hot-start*.

Příprava vzorků a reakčního mixtu byla provedena podle pokynů uvedených v technickém manuálu kitu. Teplotní podmínky reakce byly nejprve nastaveny také podle doporučení technického manuálu: počáteční denaturace při 95 °C / 2 min, následovaná 38 cykly při 95 °C / 5 s a 60 °C / 35 s. Amplifikační podmínky však bylo nutné optimalizovat pro vzorky aDNA, a proto byl navýšen počet cyklů z 38 na 44. Reakce probíhala v přístroji 7500 FAST Real-Time PCR System (Applied Biosystems). Základní analýza dat proběhla v 7500 softwaru verze 2.0.1. (Applied Biosystems).

V případě vzorků aDNA z *Jižního předhradí*, amplifikovaných využitím soupravy Plexor® HY System, nebylo cílem reakce stanovit množství templátu, ale určit pohlaví jedince, z něhož byl vzorek odebrán. Plexor® HY System byl využit pro tzv. *end-point* analýzu. Proto byla ředící řada standardní DNA využita pouze jako pozitivní kontrola (recentní mužská DNA).

TaqMan® Copy Number Assays

TaqMan® Copy Number Assays jsou navrženy k detekci a stanovení variace počtu kopií, které jsou důležitým polymorfismem souvisejícím s geneticky podmíněnými chorobami, jako je například rakovina, imunitní onemocnění nebo neurologické poruchy (TaqMan® Copy Number Assays Protocol).

Real-time PCR probíhá v duplexní reakci, během níž se současně amplifikuje TaqMan® Copy Number Assay (detekuje cílový gen nebo sekvenci zájmu) a TaqMan® Copy Number Reference Assay (referenční sekvence). Referenční esej detekuje gen nebo sekvenci, o níž je známo, že v diploidním genomu existuje ve dvou kopiích (např. lidský gen RNaza P H1 RNA). Počet kopií cílové sekvence v každém vzorku se stanoví relativní kvantifikací využitím komparativní metody C_T ($\Delta\Delta C_T$), kdy se měří ΔC_T mezi cílovou a referenční sekvencí a poté je hodnota ΔC_T testovaných vzorků normalizována vzhledem k referenční sekvenci (TaqMan® Copy Number Assays Protocol).

Jako standardní referenční esej je doporučována RNazaP. Referenční esej obsahuje dva primery a sondu TAMRA™, označenou fluorescenčním barvivem VIC®. Sekvence primerů jsou specifické pro gen ribonukleázu P, nacházející se na 14. chromozomu (14q11.2). Eсей navržena zákazníkem slouží pro amplifikaci konkrétní cílové sekvence. Tato esej využívá sondu typu MGB, označenou fluorescenčním barvivem FAM™. Pro určení pohlaví na základě aDNA izolované z kosterních pozůstatků z *Jižního předhradí* byla vybrána esej SRY, pro detekci sekvence na chromozomu Y o délce 80 bp (Location Chr.Y:2655507, Yp11.31c). TaqMan® Copy Number Assays využívají opačnou strategii než Plexor® HY System, při akumulaci PCR produktu dojde k nárůstu fluorescence. TaqMan® Copy Number Assays byly také využity pro tzv. *end-point* analýzu.

Teplotní podmínky reakce byly nastaveny podle doporučení manuálu: počáteční denaturace při 95 °C / 10 min, následovaná 40 cykly při 95 °C / 15 s a 60 °C / 60 s. Amplifikační reakce probíhala v přístroji 7500 FAST Real-Time PCR System (Applied Biosystems) a základní analýza dat v 7500 softwaru verze 2.0.1. Pro detekci a stanovení počtu kopií specifických sekvencí je doporučován CopyCaller™ Software (Applied Biosystems), kompatibilní s 7500 softwarem, verze 2.0.1.

Stanovení genetického profilu

Poslední metodou, která byla využita pro ověření výsledků pohlaví určeného na základě markerů SRY a amelogeninu, bylo stanovení genetického profilu vzorků aDNA pomocí souprav PowerPlex® ESX 17 System a PowerPlex® ESI 17 System (Promega). Vybrané vzorky (JP/100, JP/103, JP/155 a JP/160) byly zpracovány ve spolupráci s Kriminologickým ústavem v Praze. Pro izolaci aDNA byl využit MinElute® PCR Purification Kit (QIAGEN). Poté byla izolovaná aDNA amplifikována pomocí zmíněných souprav. Jedná se o kity, které současně amplifikují 16 polymorfních STR markerů (D3S1358, D8S1179, D18S51, D21S11, FGA, TH01, vWA, D2S441, D10S1248, D22S1045, D1S1656, D12S391, D2S1338, D16S539, D19S433, SE33) a pohlavně specifický amelogenin. Soupravy amplifikují stejné STR lokusy, liší se pouze sekvencemi použitých PCR primerů (Hill *et al.* 2011).

Díky využití mini-STR lokusů jsou tyto kity dostatečně robustní pro genotypování vzorků degradované DNA. Navíc mají tyto kity zvýšenou toleranci k běžným inhibitorům a vyšší citlivost pro získání úplných profilů i ze vzorků s extrémně malým množstvím DNA (Poetsch *et al.* 2011; Zupanič Pajnič *et al.* 2012). Využívány jsou především ve forenzních případech pro individuální identifikaci jedinců a určení příbuzenských vztahů, avšak byly využity také pro získání genetických profilů z kosterních pozůstatků (Jakubowska *et al.* 2012; Kupiec – Branicki 2011; Zupanič Pajnič *et al.* 2012).

Podmínky amplifikační reakce byly nastaveny podle optimalizovaných protokolů doporučených výrobcem (technický manuál PowerPlex® ESX 17 System, technický manuál PowerPlex® ESI 17 System). Detekce PCR produktů byla provedena kapilární elektroforézou na přístroji ABI PRISM® 3130xl Genetic Analyzer (Applied Biosystems). Pro analýzu dat byl využit software GeneMapper® ID-X, verze 1.2. (Applied Biosystems).

11.2.2.1.5 Výsledky

Odběr vzorků

Vzorky z kosterního materiálu byly odebírány v jednorázových rukavicích a laboratorním obleku, později v overalu DuPont™ Tyvek® s kapucí a rouškou, aby

se zabránilo kontaminaci recentní DNA. Další zpracování vzorků probíhalo za sterilních podmínek v „pre-PCR“ laboratoři. V tabulce 31 a grafu 15 je uveden přehled odebraných vzorků z jednotlivých hrobů. Přednostně byly vybírány vzorky z lebky a dlouhých kostí (pokud se dochovaly), kde je největší pravděpodobnost uchování aDNA. V případě, kdy byl kosterní materiál natolik fragmentární a poškozený, že nebylo možné vzorek získat, byl odebrán zub. Zub byl pro analýzu vybrán také v případech dvojhrobů, kdy od sebe nebylo možné jednoznačně odlišit kosterní pozůstatky pohřbených jedinců.

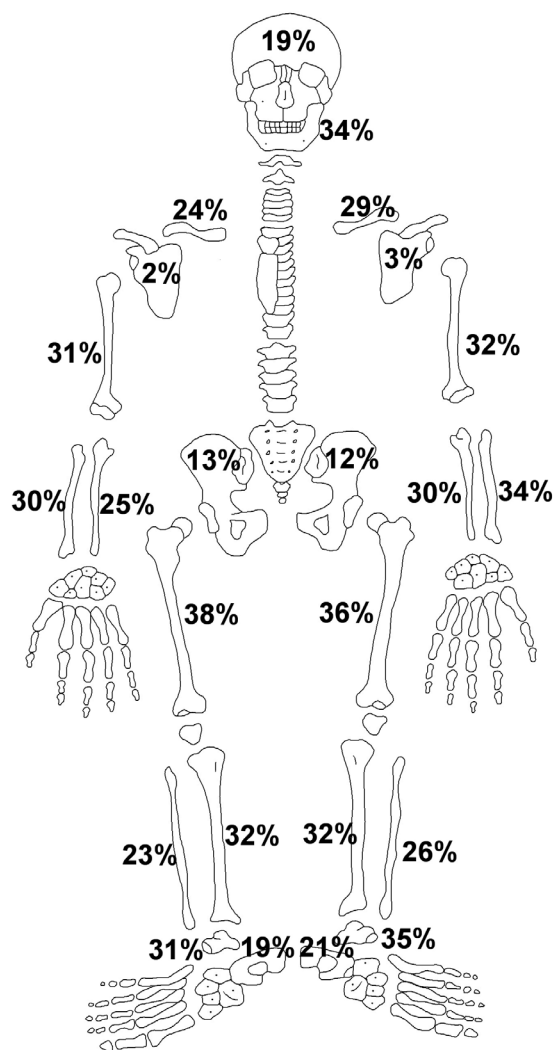
Nejvíce odebraných kosterních vzorků pocházelo z lebek (74 vzorků), dlouhých kostí (24 vzorků) a zubů (10 vzorků), které jsou pro analýzu aDNA nejvhodnější (Faerman et al. 1998; Faerman et al. 1995; Hummel 2003; Keyser-Tracqui – Ludes 2005). Zbývající vzorky byly odebrány z obratlů (7 vzorků), dolních čelistí (3 vzorky) a žeber (2 vzorky). Nebyla pozorována závislost úspěšnosti determinace pohlaví (potvrzená shodou obou analyzovaných markerů) na tom, ze které kosti analyzovaná aDNA pocházela.

Zachovalost kosterních pozůstatků

Hodnocena byla zachovalost lebky, dolní čelisti, obratlů a kosti končetin, metakarpů, hlezenní a patní kosti. Kost byla hodnocena jako zachovalá, pokud bylo přítomno více než 95 % kosti a pokud byl povrch kosti zachovalý. Procentuální zachovalost kostí končetin je zaznamenána v obrázku 96. Mezi nejlépe zachovalé patří obě kosti stehenní, levá kost hlezenní, levá kost vřetenní a dolní čelist. Nejhůře se zachovávaly lopatky a pánevní kosti. Zachovalost obratlů se pohybovala od 12 % u prvního bederního obratle po 25 % u kaudálních krčních obratlů. Z metakarpů se nejlépe zachoval druhý pravý metakarp (15 %), nejhorší byla zachovalost čtvrtého a pátého levého metakarpu (5 %).

Určení pohlaví na základě SRY markeru a amelogeninového markeru

Molekulární determinace pohlaví byla provedena na základě analýzy pohlavních markerů, a to SRY markeru a amelogeninového markeru. K přiřazení příslušného pohlaví k jednotlivým vzorkům bylo přistoupeno poté, co nastala shoda výsledků u obou analyzovaných markerů, a to nejméně u dvou nezávislých extrakcí aDNA pro každý vzorek. Amelogeninový marker se však v průběhu analýz ukázal jako značně problematický, zejména Y alela se obtížně amplifikovala. S podobnými obtížemi se potýkalo mnoho autorů (Cunha et al. 2000; Drobníček 2006; Chang et al. 2003; Michael – Brauner 2004; Roffey et al. 2000; Santos et al. 1998; Steinlechner et al. 2002; Thangaraj et al. 2002; Vaňharová 2008). Jako možná příčina těchto obtíží je uváděna delece Y alely amelogeninu, a především degradace molekuly aDNA. Z těchto důvodů bylo pro



Obr. 96: Břeclav – Pohansko. Jižní předhradí. Přehled procentuální zachovalosti vybraných kostí končetin a lebky u populace.

Fig. 96: Břeclav – Pohansko. Southern Suburb. An overview of preservation percentage in selected bones of extremities and of the skull.

hodnocení analýzy amelogeninového markeru převzato stejné kritérium jako v práci Vaňharové (2008), tedy že již jediná úspěšná amplifikace obou alel amelogeninového genu je považována za dostačující pro určení mužského pohlaví.

Celkově bylo pomocí SRY markeru určeno pohlaví u 118 jedinců, 63 mužů a 55 žen. U dvou jedinců nebylo pohlaví pomocí SRY markeru stanoveno. Prostřednictvím amelogeninového markeru bylo celkově určeno pohlaví u 105 jedinců, 38 mužů a 67 žen. V případě 15 vzorků nebylo pohlaví pomocí amelogeninového markeru určeno.

Kombinací obou pohlavních markerů bylo shodně určeno pohlaví u 31 mužů a 35 žen, celkově tedy v 66 případech (tab. 32). Oba markery se shodovaly v 55% případů zkoumaných vzorků. Důvodem je problematickost analýzy amelogeninového markeru u historického

11. Výsledky antropologické analýzy kosterního materiálu z Jižního předhradí

Grave No.	Sample	Grave No.	Sample	Grave No.	Sample
JP/2a	cranium	JP/84	vertebra	JP/139	long bone
JP/2b	cranium	JP/85	cranium	JP/140	cranium
JP/3	cranium	JP/86	long bone	JP/141	cranium
JP/4	cranium	JP/87	vertebra	JP/142	long bone
JP/5	long bone	JP/89	long bone	JP/143	cranium
JP/11	cranium	JP/90	cranium	JP/146	long bone
JP/12b	tooth	JP/91	cranium	JP/147	cranium
JP/16	cranium	JP/92	rib	JP/151	cranium
JP/17	cranium	JP/95	cranium	JP/153	cranium
JP/22	cranium	JP/96	cranium	JP/154	cranium
JP/24	cranium	JP/97	cranium	JP/155	cranium
JP/26	vertebra	JP/98	vertebra	JP/157	long bone
JP/29	cranium	JP/99	cranium	JP/158	cranium
JP/30	cranium	JP/100	cranium	JP/159	cranium
JP/34b	cranium	JP/101	tooth	JP/160	long bone
JP/36	long bone	JP/102	mandible	JP/162	cranium
JP/37	cranium	JP/103	cranium	JP/163	tooth
JP/39	cranium	JP/104a	tooth	JP/164	cranium
JP/40	cranium	JP/104b	tooth	JP/165	tooth
JP/41	long bone	JP/105	long bone	JP/173	mandible
JP/45	cranium	JP/107	cranium	JP/174	cranium
JP/46	cranium	JP/108	cranium	JP/178	tooth
JP/47	cranium	JP/109	cranium	JP/179	long bone
JP/50a	long bone	JP/111	cranium	JP/182a	cranium
JP/50b	cranium	JP/112	long bone	JP/182b	cranium
JP/56	cranium	JP/113	long bone	JP/183	cranium
JP/60	long bone	JP/115	long bone	JP/184	cranium
JP/62	cranium	JP/116	cranium	JP/185	long bone
JP/64	long bone	JP/117	long bone	JP/186	long bone
JP/67b	tooth	JP/119	cranium	JP/187	tooth
JP/68	cranium	JP/121b	cranium	JP/188	vertebra
JP/69	cranium	JP/123	vertebra	JP/189	cranium
JP/71b	long bone	JP/124	long bone	JP/190	cranium
JP/72	cranium	JP/125	cranium	JP/192	cranium
JP/75	tooth	JP/127	long bone	JP/194	cranium
JP/77	cranium	JP/128	cranium	JP/202	cranium
JP/78	vertebra	JP/130	cranium	JP/203	cranium
JP/79	cranium	JP/131	cranium	JP/206	cranium
JP/80	cranium	JP/133	cranium		
JP/81	mandible	JP/136	cranium		
JP/83	rib	JP/138	cranium		

Tabulka 31: Břeclav – Pohansko. Jižní předhradí. Přehled odebraných kosterních vzorků (lebka – fragment lebky, zub – zub, žebro – fragment žebra, dlouhá kost – fragment dlouhé kosti, obratel – fragment obratle, mandibula – fragment mandibuly).

Table 31: Břeclav – Pohansko. Southern Suburb. Overview of skeletal samples that were taken (cranium – fragment of skull, tooth – tooth, rib – fragment of rib, long bone – fragment of long bone, vertebra – fragment of vertebra, mandible – fragment of mandible).

kosterního materiálu (vliv degradace aDNA), zejména obtížnější amplifikace Y alely amelogeninu ve srovnání s SRY markerem. Z dětských skeletů bylo kombinací obou markerů shodně určeno 28 chlapců a 20 dívek, v 38 případech nebylo pohlaví spolehlivě determinováno (nastal rozpor mezi analýzou SRY markeru a amelogeninového markeru nebo bylo pohlaví stanoveno jen jedním z markerů). Z antropologicky neurčitelných koster dospělých jedinců byli kombinací obou pohlavních markerů shodně určeni 3 muži a 15 žen, u 16 jedinců nebylo pohlaví spolehlivě stanoveno.

Pohlaví určené shodou analýzy SRY markeru a amelogeninového markeru bylo porovnáno s archeologicky odhadnutým pohlavím (u 13 vzorků) na základě hrobové výbavy (tab. 33). Archeologické pohlaví bylo převzato od R. Přichystalové (ústní sdělení 2009). Ve čtyřech případech bylo pohlaví určeno shodně, u čtyř vzorků byly výsledky určení pohlaví v rozporu a v pěti případech nebylo srovnání možné, protože genetické pohlaví nebylo jednoznačně určeno. V 53 případech nebylo pohlaví archeologicky stanoveno.

Určení pohlaví pomocí dalších genetických metod

Několik vzorků bylo dále analyzováno pomocí dalších dostupných genetických analýz. Využit byl komerční kit Plexor® HY System nebo TaqMan® Copy Number Assays. Posledním krokem bylo stanovení genetického profilu několika vzorků ve spolupráci s Kriminálním ústavem v Praze.

Plexor® HY System

Amplifikací historických vzorků aDNA z *Jižního předhradí* se nepodařilo dosáhnout očekávaných výsledků. Pouze v několika případech se podařilo historickou aDNA amplifikovat. Na obrázku 97 je znázorněn výsledek amplifikace vzorku JP/100. U obou sond došlo k poklesu fluorescence, což znamená, že se amplifikovala jak autozomální DNA, tak i lokus na chromozomu Y. Výsledek této reakce tedy ukazuje na mužské pohlaví.

Na obrázku 98 je znázorněn výsledek amplifikace vzorku JP/103. V tomto případě došlo k amplifikaci pouze autozomální DNA. K poklesu fluorescence sondy Y nedošlo, Y DNA se tedy neamplifikovala. Tento výsledek svědčí pro ženské pohlaví.

U vzorku JP/155 amplifikace zcela selhala, nepodařilo amplifikovat autozomální DNA ani Y DNA (obr. 99). Interní PCR kontrola (IPC) se však amplifikovala, reakce PCR tedy proběhla. Důvodem neamplifikace aDNA vzorku byla pravděpodobně její degradace.

U vzorku JP/160 došlo k poklesu fluorescence pouze u Y sondy, cílová sekvence na chromozomu Y se tedy amplifikovala (obr. 100). Naopak nedošlo k amplifikaci cílové oblasti autozomální DNA. I přesto tento výsledek může vypovídat o pravděpodobném mužském pohlaví.

TaqMan® Copy Number Assays

Stejně jako v případě aplikace komerční soupravy Plexor® HY System (Promega) byly TaqMan® Copy Number eseje (Applied Biosystems) použity pro tzv. *end-point* analýzu, neboť byly vybrány jako alternativa pro určování pohlaví na základě analýzy aDNA. Bohužel u žádného vzorku aDNA nebyla pozorována amplifikace. První zvolenou optimalizací tak bylo navýšení počtu cyklů reakce ze 40 až na 60. Ani navýšení počtu cyklů však nevedlo k detekci amplifikace aDNA, nárůst fluorescence nebyl pozorován ani u jedné z esejí, což dokládá obrázek 101. Na tomto obrázku je zobrazen výsledek amplifikace vzorku JP/160 za použití TaqMan® Copy Number Assays.

Amplifikace vzorků aDNA byla pravděpodobně inhibována přítomností inhibitorů PCR (především huminových kyselin), které jsou koizolovány spolu s aDNA. Inhibitory se vážou na polymerázu, a tím blokují její enzymatickou aktivitu (King *et al.* 2009). Řešením této situace bylo navýšení množství AmpliTaq Gold® DNA polymerázy (Applied Biosystems) vstupující do reakce (Andreasson *et al.* 2002). Do reakční směsi každého vzorku bylo tedy k univerzálnímu mastermixu přidáno 0,5 µl AmpliTaq Gold® DNA polymerázy. Ani tato optimalizace však nevedla ke zvýšení úspěšnosti amplifikace vzorků aDNA z *Jižního předhradí*. Nebyla pozorována amplifikace TaqMan® Copy Number Reference Assay ani TaqMan® Copy Number Assay pro gen SRY. Jedinou výjimkou v celém experimentu byla detekce amplifikace TaqMan® Copy Number Reference Assay RNase P u vzorku JP/103 (obr. 102). Amplifikace TaqMan® Copy Number Assays pro gen SRY u stejného vzorku nebyla pozorována (obr. 103). Na základě tohoto výsledku lze odvodit pravděpodobné ženské pohlaví kosterních pozůstatků z hrobu JP/103.

Stanovení genetického profilu

Amplifikací aDNA pomocí kitu PowerPlex® ESX 17 System se podařilo získat dva částečné genetické profily vzorků JP/103 a JP/155. Na základě těchto výsledků bylo možné určit pohlaví kosterních pozůstatků z hrobů JP/103 a JP/155. Na genetickém profilu vzorku JP/103 byla detekována pouze X alela amelogeninu (obr. 104), jedná se tedy o genetický profil ženy. Na genetickém profilu vzorku JP/155 (obr. 105) byly identifikovány obě alely amelogeninového markeru (X i Y), což svědčí o mužském pohlaví jedince.

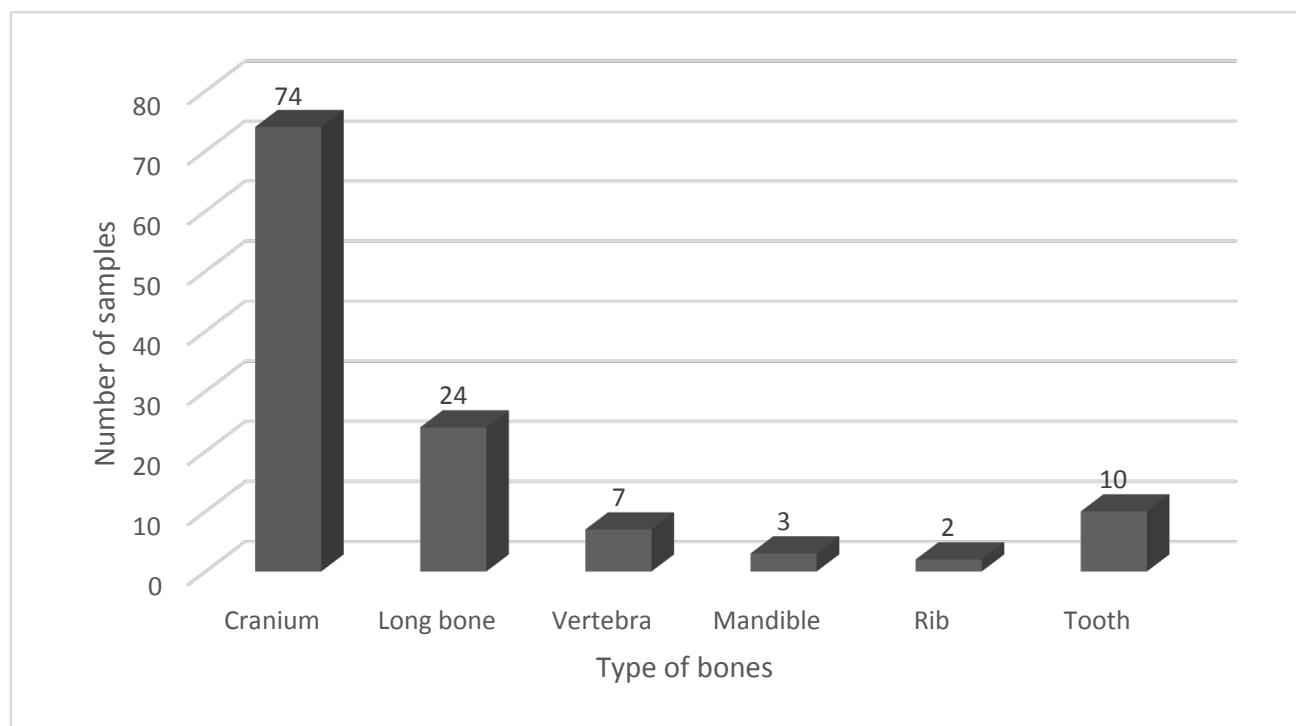
V případě vzorků JP/100 a JP/160 byla genetická typizace neúspěšná, pravděpodobně vlivem vysokého stupně fragmentárnosti a velmi nízké koncentrace analyzované aDNA. Genetické profily těchto vzorků se nepodařilo získat (obr. 106, 107).

11. Výsledky antropologické analýzy kosterního materiálu z Jižního předhradí

Grave No.	SRY	Amelogenin	Conclusion	Grave No.	SRY	Amelogenin	Conclusion
JP/2a	M	M	accordance	JP/107	F	F	accordance
JP/2b	F	F	accordance	JP/108	F	F	accordance
JP/3	F	F	accordance	JP/109	F	F	accordance
JP/4	M	F	discrepancy	JP/111	M	F	discrepancy
JP/5	M	F	discrepancy	JP/112	M	F	discrepancy
JP/11	M	M	accordance	JP/113	M	nd	–
JP/12b	M	F	discrepancy	JP/115	M	M	accordance
JP/16	M	M	accordance	JP/116	M	M	accordance
JP/17	F	F	accordance	JP/117	F	F	accordance
JP/22	M	F	discrepancy	JP/119	M	M	accordance
JP/24	M	F	discrepancy	JP/121b	M	M	accordance
JP/26	M	F	discrepancy	JP/123	M	F	discrepancy
JP/29	M	M	accordance	JP/124	F	F	accordance
JP/30	M	M	accordance	JP/125	F	nd	–
JP/34b	F	F	accordance	JP/127	F	M	discrepancy
JP/36	M	F	discrepancy	JP/128	M	F	discrepancy
JP/37	M	M	accordance	JP/130	M	F	discrepancy
JP/39	F	F	accordance	JP/131	M	F	discrepancy
JP/40	M	F	discrepancy	JP/133	F	M	discrepancy
JP/41	M	F	discrepancy	JP/136	M	M	accordance
JP/45	M	M	accordance	JP/138	F	F	accordance
JP/46	M	M	accordance	JP/139	F	F	accordance
JP/47	M	M	accordance	JP/140	M	M	accordance
JP/50a	M	F	discrepancy	JP/141	F	nd	–
JP/50b	F	F	accordance	JP/142	F	F	accordance
JP/56	F	F	accordance	JP/143	M	M	accordance
JP/60	M	M	accordance	JP/146	F	F	accordance
JP/62	M	M	accordance	JP/147	F	F	accordance
JP/64	F	F	accordance	JP/151	F	F	accordance
JP/67b	F	F	accordance	JP/153	M	M	accordance
JP/68	F	nd	–	JP/154	M	M	accordance
JP/69	M	M	accordance	JP/155	M	M	accordance
JP/71b	M	F	discrepancy	JP/157	F	nd	–
JP/72	M	F	discrepancy	JP/158	F	F	accordance
JP/75	F	F	accordance	JP/159	F	M	discrepancy
JP/77	F	M	discrepancy	JP/160	M	M	accordance
JP/78	F	F	accordance	JP/162	F	F	accordance
JP/79	M	F	discrepancy	JP/163	M	F	discrepancy
JP/80	F	F	accordance	JP/164	M	M	accordance
JP/81	F	F	accordance	JP/165	F	F	accordance
JP/83	M	F	discrepancy	JP/173	M	F	discrepancy
JP/84	F	F	accordance	JP/174	F	F	accordance
JP/85	F	nd	–	JP/178	M	F	discrepancy
JP/86	nd	nd	nd	JP/179	F	nd	–
JP/87	F	M	discrepancy	JP/182a	M	F	discrepancy
JP/89	F	nd	–	JP/182b	F	M	discrepancy
JP/90	M	F	discrepancy	JP/183	M	F	discrepancy
JP/91	M	M	accordance	JP/184	F	nd	–
JP/92	M	M	accordance	JP/185	F	nd	–
JP/95	M	M	accordance	JP/186	F	nd	–
JP/96	F	F	accordance	JP/187	F	M	discrepancy
JP/97	M	F	discrepancy	JP/188	F	nd	–
JP/98	F	F	accordance	JP/189	F	nd	–
JP/99	M	F	discrepancy	JP/190	M	M	accordance
JP/100	M	M	accordance	JP/192	M	F	discrepancy
JP/101	F	F	accordance	JP/194	M	F	discrepancy
JP/102	F	F	accordance	JP/202	nd	F	–
JP/103	F	F	accordance	JP/203	F	nd	–
JP/104a	M	M	accordance	JP/206	M	M	accordance
JP/104b	F	F	accordance				
JP/105	M	F	discrepancy				

Tabulka 32: Břeclav – Pohansko. Jižní předhradí. Souhrnná tabulka určení pohlaví kombinací obou pohlavních markerů (SRY a amelogenin). M – mužské pohlaví, F – ženské pohlaví, nd – neurčeno, „–“ nelze porovnat, discrepancy – rozpor, accordance – shoda.

Table 32: Břeclav – Pohansko. Southern Suburb. Summary table of sex determination based on combination of both sex markers (SRY and amelogenin markers). M – male, F – female, nd – not determined, „–“ can not be compared



Graf 15: Břeclav – Pohansko. Jižní předhradí. Odebrané vzorky podle typu kosti.

Graph 15: Břeclav – Pohansko. Southern Suburb. Samples taken according to the bone type.

Grave No.	Genet. sex	Arch. sex	Conclusion
JP/22	nd	F	–
JP/50a	nd	F	–
JP/100	M	F	discrepancy
JP/103	F	M	discrepancy
JP/107	F	F	accordance
JP/143	M	M	accordance
JP/155	M	F	discrepancy
JP/159	nd	M	–
JP/160	M	F	discrepancy
JP/164	M	M	accordance
JP/178	nd	M	–
JP/190	M	M	accordance
JP/202	nd	F	–

Tabulka 33: Břeclav – Pohansko. Jižní předhradí. Souhrnná tabulka určení pohlaví kombinací výsledků analýzy pohlavních markerů a archeologického odhadu pohlaví. Genet. sex = pohlaví určené shodou výsledků analýzy genetických markerů, arch. sex = pohlaví stanovené nepřímou, na základě hrobové výbavy, M – mužské pohlaví, F – ženské pohlaví, discrepancy – rozpor, accordance – shoda, nd – neurčeno, „–“ nelze porovnat.

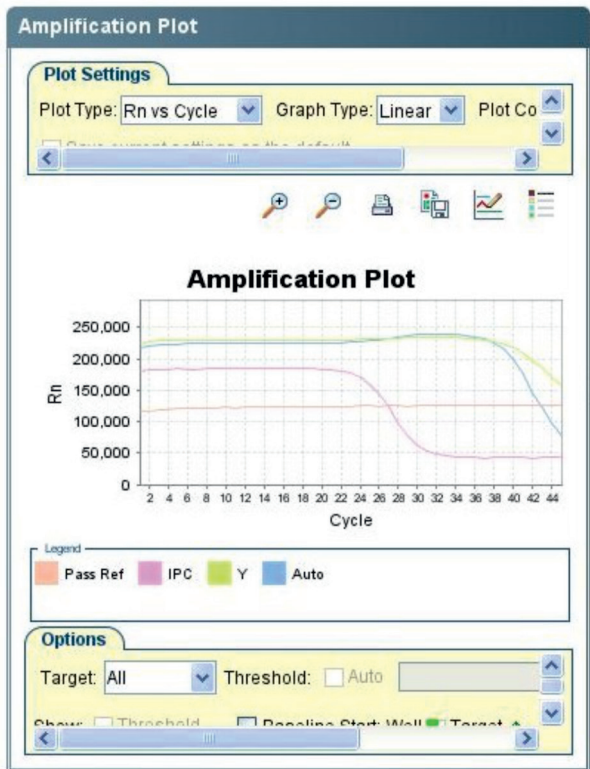
Table 33: Břeclav – Pohansko. Southern Suburb. Summary table of sex determination – results of sex markers analysis and archaeological sex estimation. Genet. sex = sex determined by accordance of results of genetic markers analysis, arch. sex = sex determined indirectly, based on grave inventory, M – male, F – female, nd – not determined, „–“ can not be compared.

11.2.2.1.6 Diskuse

Zachovalost kosterních pozůstatků

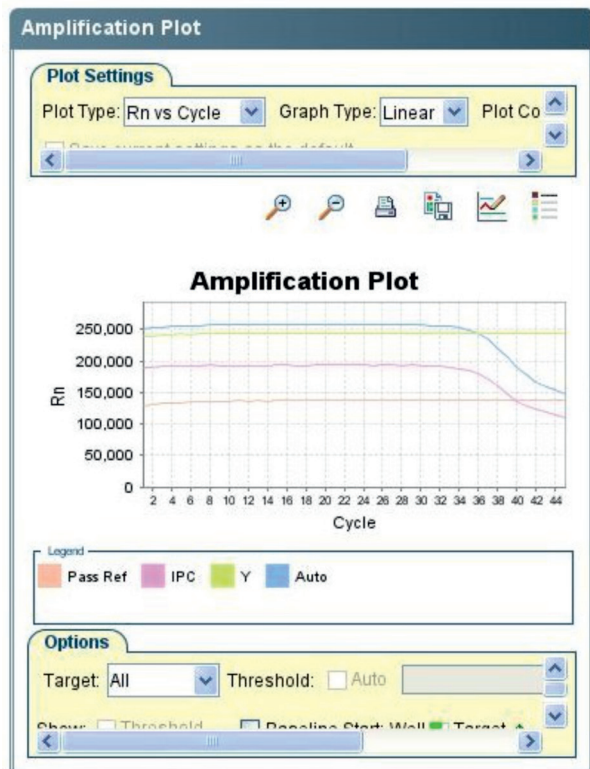
Ve srovnání s pohřebištěm okolo druhého kostela na *Severovýchodním předhradí* (Macháček et al. 2016), kde se zachovalost některých částí kosti přibližuje až k 80 % (stehenní a holenní kosti, bederní obratle), je zachovalost kosterních pozůstatků z *Jižního předhradí* výrazně

nižší. Na druhé straně zachovalost metakarpů je podobná jako na *Jižním předhradí* (do 10 %). Je zajímavé, že například zachovalost hlezenní a patní kosti je na *Jižním předhradí* vyšší než na *Severovýchodním předhradí*. Seznam hrobů z *Jižního předhradí* se základními demografickými charakteristikami je uveden v kapitole 13.2 Popis hrobů – textový katalog..



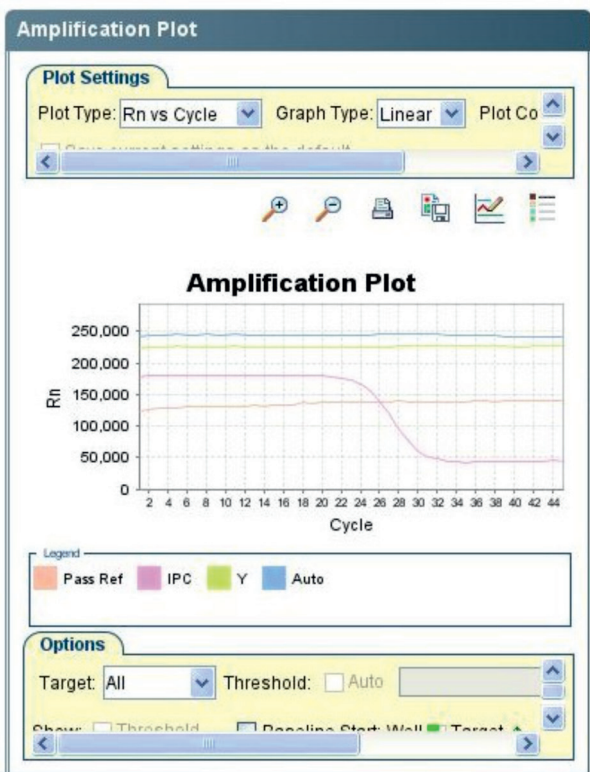
Obr. 97: Břeclav – Pohansko. Jižní předhradí. Vzorek JP/100 po amplifikaci pomocí Plexor[®] HY System (Promega).

Fig. 97: Břeclav – Pohansko. Southern Suburb. Sample JP/100 after amplification with Plexor[®] HY System (Promega).



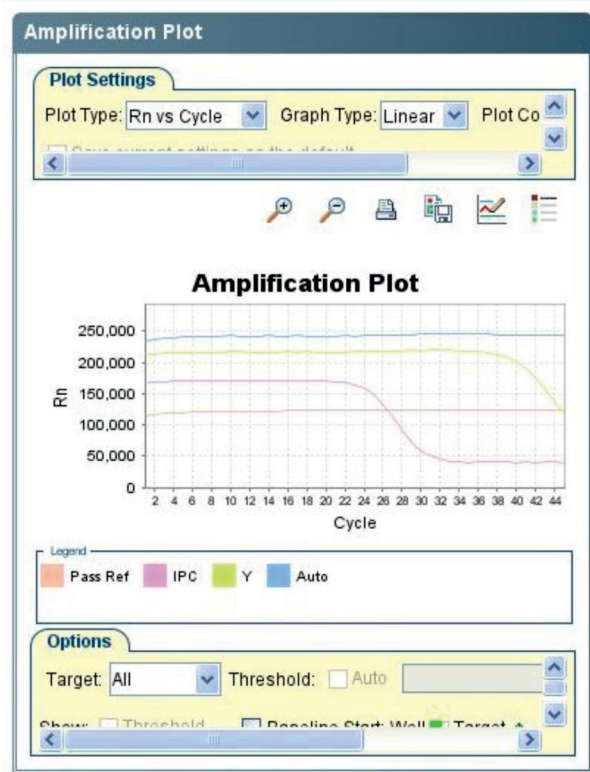
Obr. 98: Břeclav – Pohansko. Jižní předhradí. Vzorek JP/103 po amplifikaci pomocí Plexor[®] HY System (Promega).

Fig. 98: Břeclav – Pohansko. Southern Suburb. Sample JP/103 after amplification with Plexor[®] HY System (Promega).



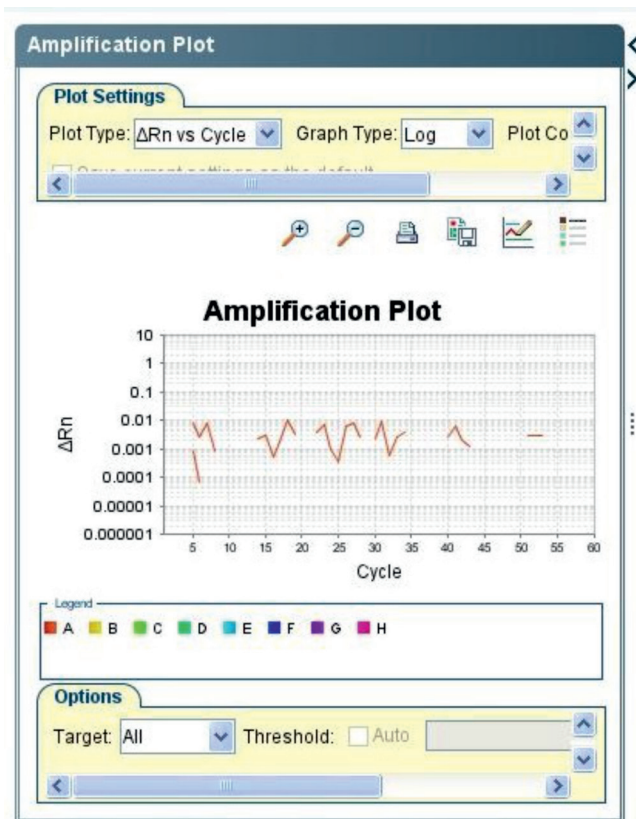
Obr. 99: Břeclav – Pohansko. Jižní předhradí. Vzorek JP/155 po amplifikaci pomocí kitu Plexor[®] HY System (Promega).

Fig. 99: Břeclav – Pohansko. Southern Suburb. Sample JP/155 after amplification with Plexor[®] HY System (Promega).



Obr. 100: Břeclav – Pohansko. Jižní předhradí. Vzorek JP/160 po amplifikaci kitu Plexor[®] HY System (Promega).

Fig. 100: Břeclav – Pohansko. Southern Suburb. Sample JP/160 after amplification with Plexor[®] HY System (Promega).

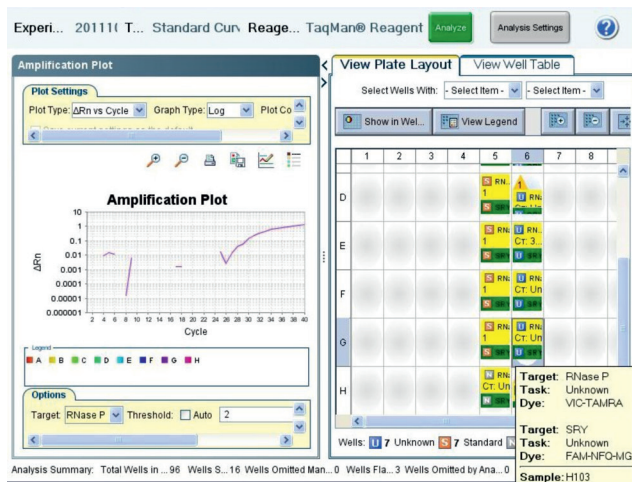


Obr. 101: Břeclav – Pohansko. Jižní předhradí. Výsledek amplifikace vzorku JP/160 za použití TaqMan[®] Copy Number Assays (Applied Biosystems). Nárůst fluorescence nebyl detekován ani u jedné z esejí.

Fig. 101: Břeclav – Pohansko. Southern Suburb. Result of amplification of sample JP/160 using TaqMan[®] Copy Number Assays (Applied Biosystems). Increase in fluorescence was not detected in either of the assays.

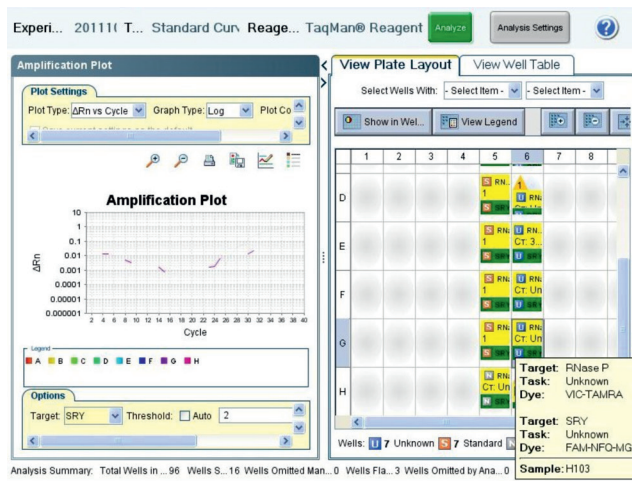
Výsledky určení pohlaví na základě SRY markeru SRY marker je jedním z častých markerů využívaných pro determinaci pohlaví archeologického kosterního materiálu (Cappellini et al. 2004; Cunha et al. 2000; Palmirotta et al. 1997) a je také doporučován jako další marker pro ověření správnosti určení pohlaví při použití sekvencí genu pro amelogenin (Santos et al. 1998). Podle Cunhy et al. (2000) je SRY marker ve srovnání s amelogeninovým markerem vhodnější pro analýzu aDNA z kosterního materiálu, protože je vzhledem ke své délce (93 bp) snadněji amplifikován, a existuje tak vyšší pravděpodobnost, že zůstane v degradované molekule aDNA zachován. U historických kosterních pozůstatků vzrůstají potíže při amplifikaci delších fragmentů, a je proto výhodnější použít kratší markery (Handt et al. 1994; Schultes et al. 1999).

Amplifikace SRY markeru umožňuje přímé určení pouze jedinců mužského pohlaví, a to přítomností amplifikačního produktu dlouhého 93 bp. Jedince ženského pohlaví lze proto určit pouze nepřímou, nepřítomností amplifikačního produktu. Shodně



Obr. 102: Břeclav – Pohansko. Jižní předhradí. Výsledek amplifikace vzorku JP/103. Detekce amplifikace TaqMan[®] Copy Number Reference Assay RNase P.

Fig. 102: Břeclav – Pohansko. Southern Suburb. Result of amplification of sample JP/103. Detection of amplification of TaqMan[®] Copy Number Reference Assay RNase P.




Obr. 103: Břeclav – Pohansko. Jižní předhradí. Výsledek amplifikace vzorku JP/103. TaqMan[®] Copy Number Assay pro gen SRY se neamplifikuje.

Fig. 103: Břeclav – Pohansko. Southern Suburb. Result of amplification of sample JP/103. TaqMan[®] Copy Number Assay for SRY gene is not amplified.


vyhodnocení výsledků PCR reakce bylo použito také v práci Vaňharové (2008; Vaňharová – Drozdová 2008).

Prostřednictvím SRY markeru bylo pohlaví určeno u 118 skeletů, z nich 63 koster patřilo mužům a 55 ženám. U dvou dětských skeletů (hroby JP/86 a JP/202) se pohlaví nepodařilo pomocí SRY markeru stanovit. Celkově byla tedy úspěšnost určení pohlaví prostřednictvím SRY markeru 98,3%. Pokud bychom brali



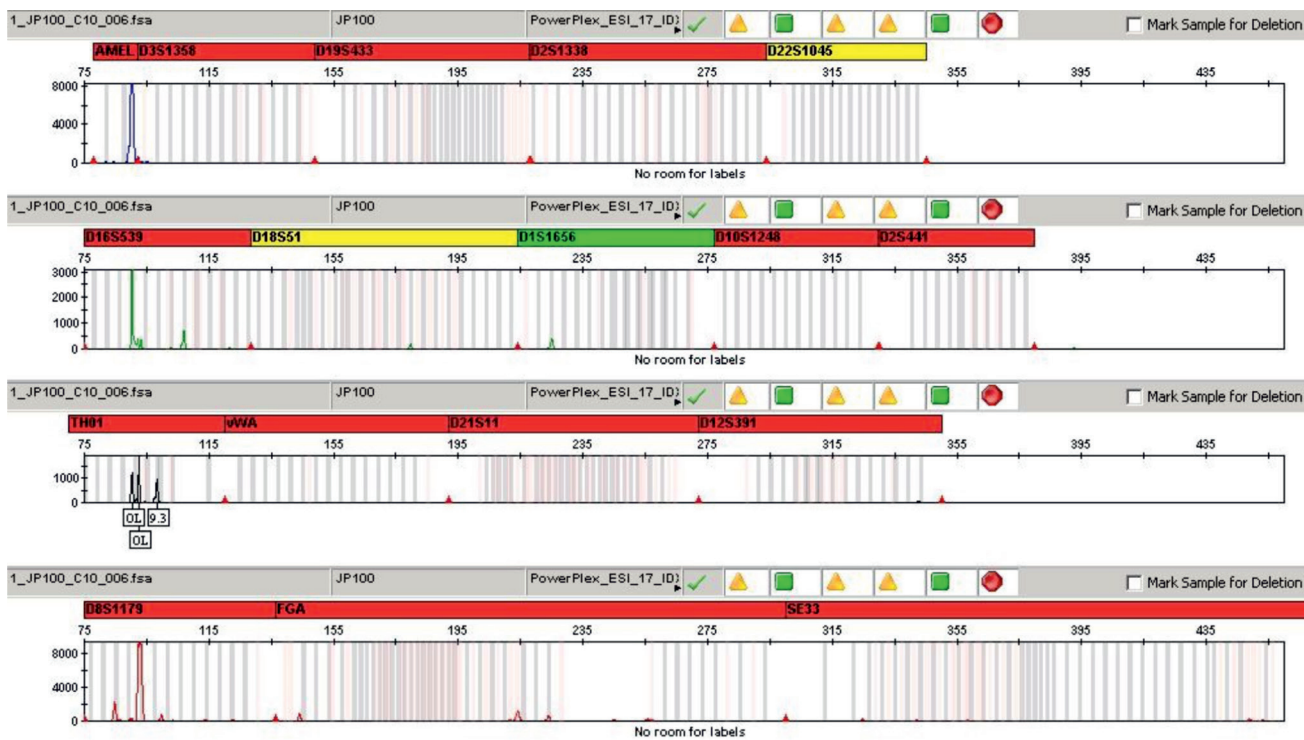
Obr. 104: Břeclav – Pohansko. Jižní předhradí. Genetický profil vzorku JP/103 získaný amplifikací pomocí kitu PowerPlex® ESX 17 System (Promega). Červeným kroužkem je zvýrazněna X alela amelogeninu.

Fig. 104: Břeclav – Pohansko. Southern Suburb. Electropherogram of DNA typing results for sample JP/103 using PowerPlex® ESX 17 System (Promega) amplification kit. The X amelogenin allele is highlighted with a red ring.




Obr. 105: Břeclav – Pohansko. Jižní předhradí. Genetický profil vzorku JP/155 získaný amplifikací pomocí kitu PowerPlex® ESX 17 System (Promega). Červeným kroužkem jsou zvýrazněny X a Y alely amelogeninu.

Fig. 105: Břeclav – Pohansko. Southern Suburb. Electropherogram of DNA typing results for sample JP/155 using PowerPlex® ESX 17 System (Promega) amplification kit. The X and Y amelogenin alleles are highlighted with a red ring.



Obr. 106: Břeclav – Pohansko. Jižní předhradí. Genetický profil vzorku JP/100 získaný amplifikací pomocí kitu PowerPlex® ESI 17 System (Promega).

Fig. 106: Břeclav – Pohansko. Southern Suburb. Electropherogram of DNA typing results for sample JP/100 using PowerPlex® ESI 17 System (Promega) amplification kit.



Obr. 107: Břeclav – Pohansko. Jižní předhradí. Genetický profil vzorku JP/160 získaný amplifikací pomocí kitu PowerPlex® ESI 17 System (Promega).

Fig. 107: Břeclav – Pohansko. Southern Suburb. Electropherogram of DNA typing results for sample JP/160 using PowerPlex® ESI 17 System (Promega) amplification kit.

za průkazné pouze přímé určení mužských jedinců, snížila by se úspěšnost na 52,5% (63 určených mužů ze 120 jedinců).

Na základě všech výsledků určení pohlaví prostřednictvím SRY markeru lze shrnout, že SRY marker se pro určení pohlaví na základě analýzy aDNA z kosterního materiálu z *Jižního předhradí* osvědčil, avšak je vhodné jeho analýzu doplnit aplikací ještě nejméně jednoho pohlavně specifického markeru, aby se zvýšila spolehlivost výsledků.

Výsledky určení pohlaví na základě amelogeninového markeru

Amelogeninový marker umožňuje rozlišit pohlaví na základě různé délky amplifikačních produktů. Tento marker je běžně využíván pro determinaci pohlaví, nejen ve forenzní praxi jako součást komerčních kitů (*Mannucci et al. 1994; Sullivan et al. 1993*), ale také při analýze aDNA z kosterních pozůstatků (*Lassen et al. 1997*). Využívá se především v případech, kdy morfoskopické a morfometrické metody nelze pro určení pohlaví využít, a také v případech, kdy tradiční antropologické metody nepřinesou jednoznačný závěr nebo jsou v rozporu s archeologickým odhadem pohlaví (*Kim et al. 2011*). Aplikace tohoto markeru při určení pohlaví kosterních pozůstatků z *Jižního předhradí* se však ukázala jako problematická, neboť tento marker byl velmi obtížně amplifikovatelný, zejména v případě Y alely amelogeninu. Se stejnými obtížemi se potýkala i Vaňharová (2008; 2011). Neúspěchy při amplifikaci amelogeninového úseku o velikosti 106/112 bp z kosterního materiálu popisuje také Bromová (2003). Ve studii britských badatelů (*Colson et al. 1997*) amplifikace amelogeninu dokonce úplně selhala, a to přesto, že pro analýzu byly vybrány dobře zachované kosterní pozůstatky.

Důvodem selhání amplifikace amelogeninového markeru může být degradace a malé množství autentické DNA zachované v kosterních pozůstatcích. V případě PCR amplifikace markerů na pohlavních chromozomech může mít nízký počet kopií jaderné DNA za následek zvýšenou pravděpodobnost alelického *drop-outu*, což v případě Y alely amelogeninu může vést k falešně negativnímu výsledku, a tedy určení ženského pohlaví namísto mužského (*Kaestle – Horsburgh 2002*). Shodné zkušenosti s výskytem *drop-outu* Y alely při studiu kosterních pozůstatků uvádí také kolektiv německých autorů (*Meyer et al. 2000*).

Ve shodě se zkušenostmi a závěry Vaňharové (2008; 2011; Vaňharová – Drozdová 2008) bylo přistoupeno na stejné kritérium hodnocení výsledků analýzy amelogeninového markeru, tedy že pro stanovení mužského genotypu stačí již jediná pozitivní detekce obou alel amelogeninového markeru po amplifikaci PCR. Pokud by byla použita stejná strategie hodnocení jako u SRY

markeru (minimálně dva shodné výsledky nezávislých analýz), bylo by u většiny kosterních pozůstatků určeno ženské pohlaví. Tento výsledek by však neodpovídal předpokládanému poměru pohlaví a výsledkům analýzy SRY markeru.

S ohledem na toto kritérium bylo pohlaví určeno ve 105 případech: 38 koster bylo určeno jako mužských a 67 jako ženských. U 15 skeletů nebylo pohlaví pomocí amelogeninového markeru stanoveno. Úspěšnost určení pohlaví pomocí amelogeninového markeru byla tedy 87,5%.

Pohlaví nebylo stanoveno u vzorků JP/68, 85, 86, 89, 113, 125, 141, 157, 179, 184, 185, 186, 188, 189 a JP/203. Kosterní pozůstatky, u kterých nepřinesla analýza amelogeninového markeru jednoznačný výsledek a pohlaví nebylo na jejím základě určeno, byly v naprosté většině velice fragmentární a špatně zachovalé. Pohlaví těchto skeletů však bylo stanoveno na základě výsledků analýzy SRY markeru. Byla tak potvrzena správnost zvolené strategie, tedy využití dvou různých pohlavně specifických markerů pro určení pohlaví.

Výsledky určení pohlaví – kombinace obou pohlavních markerů

Shodným výsledkem analýz pohlavně specifických markerů se podařilo pohlaví určit u 66 jedinců, 31 mužů a 35 žen (55% úspěšnost). U těchto koster bylo geneticky determinované pohlaví potvrzeno dvěma různými markery (SRY marker, amelogeninový marker) a tento výsledek lze považovat za průkazný.

Pouze v jediném případě nebylo možné pohlaví určit ani jednou z použitých metod (JP/86, značně fragmentární kostra 6měsíčního dítěte). V ostatních případech je možné genetické pohlaví kosterních pozůstatků dále diskutovat. Jedná se o vzorky: JP/4, 5, 12b, 22, 24, 26, 36, 40, 41, 50a, 68, 71b, 72, 77, 79, 83, 85, 87, 89, 90, 97, 99, 105, 111, 112, 113, 123, 125, 127, 128, 130, 131, 133, 141, 157, 159, 163, 173, 178, 179, 182a, 182b, 183, 184, 185, 186, 187, 188, 189, 192, 194, 202 a JP/203.

V situaci, kdy analýza jednoho z použitých genetických markerů selhala, bylo možné odvodit pravděpodobné pohlaví kosterních pozůstatků alespoň na základě druhého z markerů. V těchto rozporných případech se lze spíše přiklánět k výsledkům analýzy SRY markeru, a to vzhledem k tomu, že lépe odpovídají předpokládanému poměru mužů a žen na pohřebišti. V populaci se rodí více chlapců než dívek, avšak chlapci také mnohem častěji v raném dětství umírají (*Kalben 2000; Stloukal et al. 1999*). Tyto výsledky tedy odpovídají demografickým analýzám historických i recentních populací, kde v časných věkových kategoriích převažují chlapci nad děvčaty. K podobným výsledkům, tedy k převaze geneticky určených chlapců nad dívkami na základě analýzy

aDNA z kosterních pozůstatků, dospěli autoři například na švýcarském hřbitově v Aegertenu (*Lassen et al. 1997; Lassen et al. 2000*) nebo na pohřebišti v Hoštících I za Hanou (*Vaňharová 2011; Vaňharová – Drozdová 2008*).

Pohlaví určené na základě vyšetření genetických markerů bylo v několika případech možné porovnat s archeologickým odhadem pohlaví stanoveným na základě hrobové výbavy. Ve čtyřech případech (JP/107, 143, 164 a JP/190) se výsledky genetického a archeologického určení shodují. Archeologické hledisko tak přispívá k věrohodnosti genetických výsledků. V pěti případech nebylo možné výsledky geneticky a archeologicky určeného pohlaví porovnat, protože genetické pohlaví nebylo jednoznačně stanoveno. I v těchto případech může archeologické stanovení přispět k alespoň k přibližnému odhadu pohlaví zkoumaných kosterních pozůstatků (tab. 33). Jedná se o vzorky: JP/22, 50a, 159, 178 a JP/202. Ve čtyřech případech došlo k rozporu geneticky určeného pohlaví (potvrzeného oběma markery) a archeologicky stanoveného pohlaví. Jedná se o vzorky JP/100, 103, 155 a JP/160. Tyto vzorky byly následně důkladněji vyšetřeny využitím různých molekulárních metod, aby se ověřily výsledky genetického určení pohlaví. Každý z těchto čtyř vzorků je diskutován samostatně (viz níže: Závěrečné zhodnocení výsledků genetického vyšetření rozporných vzorků).

Využití dalších genetických metod pro analýzu rozporných vzorků

Pro ověření výsledků genetického určení pohlaví (na základě shodných výsledků analýzy markeru SRY a amelogeninového markeru) u „rozporných“ vzorků byly využity další dostupné genetické analýzy, a to amplifikace aDNA pomocí komerčního kitu Plexor® HY System (Promega), využití TaqMan® Copy Number Assays (Applied Biosystems) a stanovení genetického profilu pomocí PowerPlex® ESX a ESI 17 Systems (Promega).

Plexor® HY System

Uvedené výsledky amplifikace aDNA pomocí kitu Plexor® HY System se dalším opakováním reakcí nepodařilo ověřit. Důvodem je zřejmě degradace a nízká koncentrace amplifikované aDNA. Plexor® HY System není primárně určen pro amplifikaci historické aDNA staré stovky let. Při amplifikaci recentních kontrol DNA k těmto obtížím nedocházelo a reakce proběhla až do platů fáze. U negativních kontrol (bez přidání aDNA do reakční směsi) nebyla detekována kontaminace.

Celkově lze tedy shrnout, že pro degradované vzorky aDNA z *Jižního předhradí* izolované z fragmentárních kosterních pozůstatků není souprava Plexor® HY System vhodná.

TaqMan® Copy Number Assays

Využití TaqMan® Copy Number Assays se pro amplifikaci vzorků aDNA z *Jižního předhradí* neosvědčilo. Navýšení počtu cyklů ani přidání AmpliTaq Gold® DNA polymerázy do reakční směsi nevedlo k zvýšení úspěšnosti amplifikace aDNA. Příčinu tohoto neúspěchu lze přičíst špatnému stavu kosterního materiálu a s tím související fragmentárnosti a nízké koncentraci aDNA. Vyloučit nelze ani vliv inhibitorů PCR. Samotná metoda však byla úspěšně použita v případě určení pohlaví u lépe zachovalého historického kosterního materiálu z pohřebiště Znojmo – Hradiště (*Pižová 2012*). Zdá se tedy, že v případě dobře zachovalých skeletů může využití TaqMan® Copy Number Assays doplnit stávající metodiku určování pohlaví.

Stanovení genetického profilu

Kvalita získaných profilů byla nízká, což ukazuje na vysoký stupeň degradace aDNA. Podobné zkušenosti uvádějí například Ricaut et al. (2005). Tito francouzští badatelé analyzovali aDNA izolovanou z koster starých 1 600 až 1 000 let. Z aDNA extrahované ze vzorků kostí se jim nepodařilo získat žádný genetický profil. Analýzou aDNA izolované ze zubů získali několik částečných genetických profilů, avšak jen některé z nich byly reprodukovatelné.

Z důvodu využití a spotřebování veškerého kosterního prášku vzorků JP/100, 103, 155 a JP/160 již nemohla být izolace aDNA těchto vzorků a její následná amplifikace znovu opakována. Celkově však lze shrnout, že se podařilo ověřit výsledky analýzy SRY markeru a amelogeninového markeru a potvrdit určené pohlaví vzorků JP/103 a JP/155 v nezávislé genetické laboratoři. Byla tak potvrzena věrohodnost a autenticita získaných výsledků.

Závěrečné zhodnocení výsledků genetického vyšetření rozporných vzorků

V této podkapitole jsou stručně shrnuty výsledky všech metod využitých pro stanovení genetického pohlaví u rozporných vzorků JP/100, 103, 155 a JP/160.

Určení pohlaví u archeologických nálezů skeletů, které se v našem případě vztahují k hrobovým celkům, je živnou půdou pro diskuse od samého počátku spolupráce archeologů s antropology. U obou oborů záleží na tom, jaký vědecký diskurz odborníci zastávají, jakou mají odbornou erudici teoretickou i praktickou a také jakou metodu při analýze hrobových celků považmo koster uplatňují (*Doniè 1999; Geller 2005*).

Antropologickými metodami se určuje biologické pohlaví (anglicky *sex*), a to na základě aspektivního hodnocení jednotlivých morfologických znaků na kostech nebo na základě metrického vyšetření kostí (*Dokládal 1999; Stloukal et al. 1999*). Metod určování pohlaví z kosterních pozůstatků byla vyvinuta

celá řada, s různou mírou spolehlivosti (více viz kap. 11.2.2.1.2 Determinace pohlaví). Při hodnocení stejného kostrového materiálu v různém čase či za různých podmínek může docházet k rozdílným závěrům (viz např. *Welinder 1988–1989*). Antropologické metody v poslední době doplňují molekulárně genetické analýzy aDNA zaměřené na zjištění pohlaví (*Boberová 2012; Cappellini et al. 2004; Cunha et al. 2000*). Využití molekulárně-genetických analýz v antropologii je přínosné zejména při určování pohlaví u dětských kosterních pozůstatků, kosterních pozůstatků nekompletních (především bez zachovalé lebky a pánve, které jsou pro určování pohlaví nejhodnotnější) a také kosterních pozůstatků fragmentárních. V těchto případech je určování pohlaví tradičními morfoskopickými a morfometrickými metodami značně problematické a často nemožné. Aplikace molekulárně-genetických metod může pomoci otázku určení pohlaví vyřešit, avšak je nutné striktně dodržovat přísná protikontaminační opatření. Ani pomocí molekulárně-genetických metod nedokážeme pohlaví určit ve všech případech (např. z důvodu degradace aDNA v kosterním vzorku).

Archeologické pohlaví – tedy sociálně-kulturní zařazení jedince (anglicky *gender*) – je běžně stanovováno podle hrobového inventáře, případně podle úpravy hrobové jámy či polohy pohřbeného jedince na základě předpokládané dichotomie ženského a mužského světa (*Härke 2000; Jordan 2009*). Archeologické pohlaví je sociálním konstruktem vytvořeným odborníky/cemi, kteří/é na základě analogií z archeologie, etnologie, religionistiky, historie atd. a na základě současného vnímání rozdílů mezi ženskými a mužskými atributy a symboly nastavují zrcadlo minulosti. Získaný odraz však může být značně pokřiven. Podle jedné teorie je hrobový inventář (součásti oděvu, ozdoby, amulety) nejčastěji spojován přímo s osobou pohřbeného a s jeho zařazením na vertikální sociální stupnici; orientace či poloha těla, úprava hrobové jámy, umístění milodarů (potravin, nápoje apod.) by pak měly mít úzký vztah k náboženství a k rituálům souvisejícím s pohřbením a nakonec – umístění hrobu (funerálního areálu) v prostoru by pak mělo souviset s vírou v širším rámci a se světonázorem dané společnosti (mytologie, ukotvení současnosti skrze minulost apod.) (*Knüsel – Ripley 2000*). S touto hypotézou lze souhlasit, i když nikoliv bezvýhradně. Nikdy nedostaneme definitivní odpověď na otázky, zda předměty hrobové výbavy byly skutečně majetkem zemřelého, zda dochované elementy oděvu byly součástí běžného kroje či zvláštního pohřbeního rubáše, zda hrobový inventář necharakterizuje spíš pozůstalé, kteří tyto artefakty do hrobu uložili atd. Vysvětlení významu artefaktů tvořících komponenty pohřbu jako charakteristicky ženské, mužské či indiferentní je proto vždy

pouze domněnkou, více či méně dobře vyargumentovanou (*Kästner 1997*).

Obě metody, jak antropologická, tak i archeologická, mají svá úskalí a při konečném vyhodnocení souboru je vhodné použít to nejlepší z obou. Tam, kde se výsledky nepotkají, je nutné zvážit argumenty obou přístupů a zvolit co nejobektivnější rezultat, o kterém jsme přesvědčeni, že má v dané době nejbliž k předpokládané pravdě.

Také na jižním předhradí se vyskytly hrobové celky, u nichž nebyla jednota mezi tzv. archeologickým a biologickým pohlavím. Jedná se celkem o čtyři hroby: JP/100, 103, 155 a JP/160.

JP/100

Silně poškozená kostra dítěte, zachovalo se pouze několik drobných fragmentů kostí (obr. 108, tab. XXX, CXVII). Věk neurčen. V hrobové výbavě byla nalezena bronzová kroužková náušnice (tab. XXX), na jejímž základě bylo odhadnuto ženské pohlaví (*Přichystalová 2007, 177*). Jedná se však o nepřímé, tzv. archeologické stanovení pohlaví na základě přítomnosti ženského šperku, který se téměř vždy nachází pouze v hrobech žen a dětí.


Analýzou obou pohlavních markerů (SRY, amelogenin) bylo shodně určeno mužské pohlaví. Využití kitu Plexor® HY System (Promega) ani TaqMan® Copy Number Assays (Applied Biosystems) nepřineslo reprodukovatelné výsledky, i když v jednom z experimentů se podařilo detekovat autozomální DNA a Y DNA vzorku (obr. 97). Vzorek aDNA byl dále amplifikován využitím amplifikačního kitu PowerPlex® ESI 17 System (Promega). Získaný genetický profil však neposkytl žádné informace, X ani Y alela amelogeninu nebyly detekovány (obr. 106).

Špatný stav zachovalosti kosterních pozůstatků jedince z hrobu JP/100 a s tím související degradace a nízký výtěžek autentické aDNA neumožňují jednoznačně stanovit genetické pohlaví, i když na základě využitých metod lze odvozovat spíše mužské pohlaví tohoto jedince.

JP/103

Zlomky kostry dospělého jedince, věk neurčen. Stav zachovalosti kosterního materiálu nedovolil využití žádné další antropologické metody pro určení pohlaví (obr. 109, tab. XXXI, CXVIII). Dochované zuby mají téměř úplně oprýskanou sklovinu a ulomené kořeny, nebylo tedy možné je použít pro metrickou pohlavní diagnózu. V hrobové výbavě byla nalezena sekera (tab. XXXI), která při použití tradičního archeologického vyhodnocení indikuje mužské pohlaví (*Přichystalová 2007, 177*).

Shodou výsledků analýzy obou pohlavních markerů bylo pohlaví určeno jako ženské. Amplifikace SRY markeru byla negativní, analýzou amelogeninu byla



Obr. 108: Břeclav – Pohansko. Jižní předhradí. Hrob JP/100, současný stav kosterních pozůstatků. Foto K. Boberová.

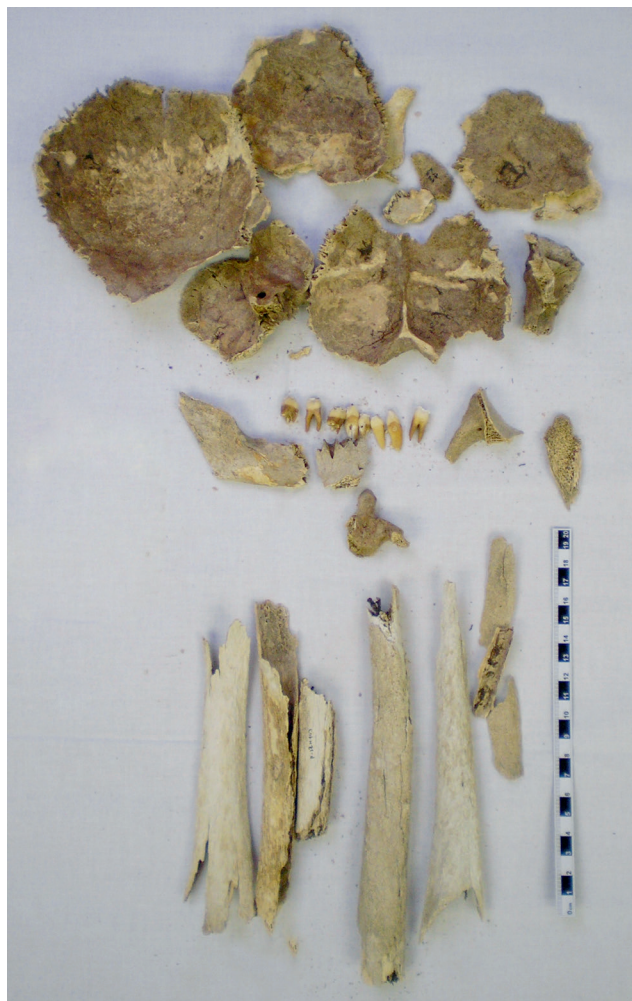Fig. 108: Břeclav – Pohansko. Southern Suburb. Grave JP/100, the current state of skeletal remains. Photo K. Boberová.

amplifikována pouze X alela. Využitím kitu Plexor® HY System bylo v jednom experimentu určeno ženské pohlaví, Y DNA se neamplifikovala (obr. 98). V případě využití TaqMan® Copy Number Assays se v jednom experimentu podařilo detekovat amplifikaci referenční esej (obr. 102). Zároveň nebyla pozorována amplifikace esej pro SRY gen, což svědčí pro ženské pohlaví (obr. 103). Vzorek aDNA byl dále amplifikován za použití kitu PowerPlex® ESX 17 System v nezávislé laboratoři, kde byla potvrzena přítomnost pouze X alely amelogeninu (obr. 104). Podle výsledků všech genetických analýz se tedy jedná o kosterní pozůstatky ženy.

JP/155

Jde o velmi fragmentární kostru 18měsíčního dítěte (obr. 110), věk určen podle prořezávání zubů (*Drozdová 2005*). Hrobový inventář obsahoval dvě bronzové náušnice, jeden zlomek kroužkové náušnice a dvě zdobené nádoby (tab. XLIII, CXXVIII). Archeologicky bylo pohlaví odhadnuto jako ženské (*Přichystalová 2007, 177*).

Shodou výsledků genetické analýzy obou pohlavních markerů bylo pohlaví určeno jako mužské. SRY marker vyšel ve všech případech pozitivně a byly prokázány X a Y alely amelogeninu. Kosterní materiál je velice zlomkovitý (obr. 110). Pro ověření geneticky určeného pohlaví byly využity také dostupné antropologické metody. Konkrétně mohla být využita metrická metoda určení pohlaví pomocí dočasného chrupu (*Black 1978*). Změřeny byly rozměry 2. dolní stoličky a 2. dolního



Obr. 109: Břeclav – Pohansko. Jižní předhradí. Hrob JP/103, současný stav kosterních pozůstatků. Foto K. Boberová.

Fig. 109: Břeclav – Pohansko. Southern Suburb. Grave JP/103, the current state of skeletal remains. Photo K. Boberová.

řezáku mléčného chrupu. Podle této metrické analýzy se jedná o zuby z mužského chrupu.

Vzorek aDNA byl dále amplifikován za využití kitu Plexor® HY System (obr. 99) a TaqMan® Copy Number Assays. Tyto analýzy však nepřinesly žádné výsledky. Vzorek aDNA byl posléze analyzován za použití amplifikačního kitu PowerPlex® ESX 17 System v nezávislé laboratoři, a byla prokázána přítomnost X a Y alely amelogeninu (obr. 105). Na základě výsledků všech využitých genetických analýz lze tedy shrnout, že se jedná o kosterní pozůstatky malého chlapce, s hrobovým inventářem obsahujícím ženský šperk.

JP/160

Zlomkovitá kostra pravděpodobně dospělého jedince, věk neurčen. V hrobové výbavě nalezena jedna kompletní náušnice a jeden zlomek náušnice (tab. XLV), archeologický odhad tedy stanovil ženské pohlaví (*Přichystalová 2007, 177*).

Shodným výsledkem analýzy obou pohlavně specifických markerů bylo jednoznačně určeno mužské pohlaví, doložené dvojí pozitivní amplifikací X a Y alel amelogeninu. Kosterní pozůstatky jsou velice špatně zachovalé (obr. 111, tab. CXXIX). Pro ověření genetiky určeného pohlaví byly využity také dostupné antropologické metody. Využita byla metrická pohlavní diagnóza 2. dolní stoličky (Vilímovská 1993), která potvrdila, že se jedná o zub z mužského chrupu.

Vzorek aDNA byl dále amplifikován za využití kitu Plexor® HY System. Detekována byla amplifikace lokusu na Y chromozomu (obr. 100). Využitím TaqMan® Copy Number Assays se nepodařilo aDNA amplifikovat (obr. 101). Vzorek aDNA byl poté analyzován za použití amplifikačního kitu PowerPlex® ESI 17 System v nezávislé laboratoři, ale genetický profil se nepodařilo získat (obr. 107).

Degradace a nízká koncentrace analyzované aDNA v tomto případě neumožňuje jednoznačné určení genetického pohlaví, i když na základě využitých metod a při existenci popsanych výjimek v pohřebním ritu (Ungerma 2007a, 70; Hanuliak 2004, 154, 161) lze odvozovat spíše mužské pohlaví tohoto jedince.

Mezi spornými určeními archeologického a antropologického pohlaví se objevily dva dětské hroby (děti – chlapci) a dva hroby adultních jedinců (neurčený jedinec vybaven sekerou – DNA žena; neurčený jedinec vybaven náušnicí – DNA muž). V hrobech dětí určených na základě analýzy aDNA jako chlapecké byly nalezeny náušnice v prostoru silně fragmentovaných lebek. Lebky byly v obou případech to jediné, co se z kostry dochovalo.

Nejprve se budeme věnovat diskusi v případě problematických dětských hrobů, protože přítomnost artefaktů ženského elementu v hrobech malých chlapců lze snáze logicky vyargumentovat, i když i tato argumentace je založena na jistých sociálně-kulturních předpokladech.

Jeden z těchto předpokladů je citový vztah mezi matkou (rodinou) a dítětem, kdy náušnice pravděpodobně neplnila funkci součásti oděvu, ale převzala symbolický význam milodaru s apotropaickým účinkem. Artefakty s ochrannou funkcí se v hrobech dětí vyskytují poměrně často, jako například různé tvarované amulety z různých materiálů, rolničky, železné (často ostré)



Obr. 110: Břeclav – Pohansko. Jižní předhradí. Hrob JP/155, současný stav kosterních pozůstatků. Foto K. Boberová.

Fig. 110: Břeclav – Pohansko. Southern Suburb. Grave JP/155, the current state of skeletal remains. Photo K. Boberová.



Obr. 111: Břeclav – Pohansko. Jižní předhradí. Hrob JP/160, současný stav kosterních pozůstatků. Foto K. Boberová.

Fig. 111: Břeclav – Pohansko. Southern Suburb. Grave JP/160, the current state of skeletal remains. Photo K. Boberová.

předměty, starožitnosti apod. (Eisner 1966; Hanuliak 2004; Macháček et al. 2016; Přichystalová – Kalábek 2014; Smetánka 2003; Ungerman 2007a). Všechny tyto předměty měly za úkol ochraňovat duši zemřelého dítěte na její cestě ze světa živých do zászvěti a zároveň působit i jako symbolická bariéra mezi světem živých a mrtvých.

Náušnice jako milodar je běžně interpretována tehdy, když se nachází mimo funkční polohu, tedy mimo prostor lebky, nejčastěji pak v okolí pánve či rukou. U dětských hrobů JP/100 a JP/155 byly náušnice nalezeny v prostoru lebky, ta však byla v obou případech ve značně fragmentárním stavu. Přesnou polohu artefaktů vůči lebce nelze rekonstruovat ani na základě fotografické, ani na základě kresebné dokumentace pohřbu. Je tedy možné počítat i s alternativou, že náušnice byly k pohřbu záměrně přiloženy ve funkci apotropaionu či obětního daru blízké osoby, a nebyly součástí pohřebního oděvu.

Pokud budeme považovat náušnice nalezené u lebek dětských jedinců z hrobů JP/100 a JP/155 za součást oděvu, i tak je možné přijmout mužské pohlaví dětí bez větších rozpaků. Písemné i ikonografické prameny, ale také i etnografické a historické studie o dějinách odívání předkládají dostatek důkazů o tom, že děti do věku přibližně tří let byly do počátku 20. století oblékány bez rozdílu pohlaví do košilek, sukni se šlemi či šatů (Kybalová 2001; Křížová 2011). Náušnice mohly tvořit ozdobné prvky na čelence či dětské pokrývce hlavy, ve které byly děti uloženy do hrobu.

Že se nejedná o jev okrajový, svědčí i výsledky multidisciplinárních výzkumů pohřebišť Klecany I a II (z konce 9. až z 10. století). I tam byla uplatněna molekulárně-genetická analýza kosterních pozůstatků pro určení pohlaví. Analyzováno bylo 39 dětských a juvenilních jedinců, z toho pouze u 23 z nich bylo pohlaví úspěšně stanoveno (16 chlapců, 7 dívek). Ve třech případech byl u jedinců s mužským pohlavím zaznamenán výskyt hrobového inventáře se šperky a ozdobami – hrob 47, Klecany I, hroby 17 a 18, Klecany II (Profantová 2010; Profantová et al. 2007).

Pokud by bylo k dispozici více podobných výsledků antropogenetických výzkumů nedospělé raně středověké populace, je možné, že podobné tendence by byly zaznamenány i na dalších pohřebištech. Prozatím lze pouze konstatovat, že ženský šperk a ozdoby v dětských hrobech (do určitého věku) nemusí stoprocentně znamenat ženské pohlaví pohřbeného jedince.

Více problémů v interpretaci artefaktů řazených k mužskému či ženskému elementu působí jejich přítomnost v hrobech dospělých s opačným pohlavím, tedy zbraně a jezdecká výstroj v hrobech žen a šperky v hrobech mužů. Na jižním předhradí byly detekovány oba případy.

V hrobě JP/103 (tab. XXXI) byla sekera jediným inventářem. Nacházela se pod pravým kolenním kloubem z vnější strany bérce, násadním otvorem ke dnu hrobové jámy, ostrím k povrchu země, bradou k hlavě pohřbeného. Násada sekery tedy původně směřovala k pravé ruce pohřbeného jedince. Sekeru podle tvaru zařazujeme do typu V, podle Dostál 1966 (nebo typ III, podle Ruttkay 1976). Tento typ se v hrobových nálezích nevyskytuje často a běžně je řazen spíš mezi pracovní nástroje než mezi bojové sekery (Dostál 1966). Pro tzv. bojové sekery je typické úzké ostří, na opačném konci tupý obuch, nízká váha artefaktu, delší násada, upevnění, které zabezpečují ostny po obvodu násadního otvoru. Sekera z hrobu JP/103 je bez ostnů a chybí obuch, nelze však vyloučit možnost, že mohla být v případě potřeby využita i jako zbraň. Sekery lze v tomto ohledu brát jako univerzální nástroje.

Pro období raného středověku má sekera také mimořádný symbolický význam (Klanica 1996). Spolu s mečem, kopím a ostruhami patří do okruhu předmětů, které v hrobech indikují zařazení pohřbeného do jisté sociální kategorie – muž, bojovník/družiník, jezdec, proto je pro archeology interpretace hrobového celku s nálezem sekery jako hrobu ženy velmi problematická.²

Méně kontrastní je z pohledu archeologa výskyt ženského šperku a ozdob v hrobě mužského jedince, snad proto, že jde o jev pozorovaný v archeologických kontextech častěji než v opačném gardu (Gärtner 2017). Na jižním předhradí byl tento jev zaznamenán v případě hrobu JP/160. Nalevo od lebky se nacházela bronzová kroužková náušnice a dva zlomky bronzového kulatého drátu pravděpodobně z další náušnice (tab. XLV). U hrobu JP/160 byly náušnice také jediným prvkem hrobového inventáře. Dalším příkladem z Pohanska je skleněný korálek ze záspy mužského hrobu SVP/133 z pohřebišť u druhého kostela, ten však nemusel souviset z pohřbem jmenovaného jedince (Macháček et al. 2016).

Jiné příklady přítomnosti ženského šperku v mužských hrobech (většinou v nefunkční poloze) pochází také z dalších lokalit, například Dolní Věstonice: hroby 283/55, 433/55, 622/56, 636/56; Klecany I: hrob 22/05; Libice nad Cidlinou – akropole: hrob 134; Bíňa – Farský dvor: hrob 24/91; Nitra – Zobor-Lupka: hrob 7³ (Hanuliak 2004; Profantová 2010; Ungerman

2 Na Pohansku existuje ještě jeden hrobový celek, u kterého se rozchází antropologické a archeologické určení pohlaví. Jedná se o hrob SVP/092 s nálezem ostruh s uzavovací garniturou ve funkční poloze. Prozatím proběhla pouze antropometrická analýza kosterního materiálu, na řešení rozporu se stále pracuje a nález není ve spojení s touto problematikou publikován, takže ho nebudeme brát v potaz. Macháček, J. – Dresler, P. – Přichystalová, R. – Sládek, V. 2016: Břeclav – Pohansko VII. Kostelní pohřebišť na Severovýchodním předhradí. Brno.

3 Článek B. Chropovského (Chropovský, B. 1962: Slovanské pohrebisko v Nitre na Lupke. Slovenská archeológia X/1, 175–240.)

2007). Pro merovejské období 6. až 7. století byly analogické hroby identifikovány například v Bavorsku – Straubing: hrob 26, Sindelsdorf: hrob 232 (Gärtner 2017). Procento výskytu sporných hrobových celků je obecně velmi nízké.

Tématem neshodného určení antropologického a archeologického pohlaví u dospělých jedinců se podrobně zabývali Ch. Knüsel a K. Ripleyová (2000, 169–181). Pro svůj výzkum si vybrali čtyři anglosaská pohřebiště (Buckland v Kentu; Sewerby ve Východním Yorkshiru; Norton v Clevelandu a Portway v Hampshiru). Porovnali antropologická a archeologická data zaměřená na určení pohlaví a vytvořili čtyři skupiny hrobů: M/F⁴ (antropologicky muž, archeologicky žena), M/M? (antropologicky muž, archeologicky pravděpodobně muž), F/F? (antropologicky žena, archeologicky pravděpodobně žena) a F/M⁵ (antropologicky žena, archeologicky muž). Poslední kategorie F/M byla indikována pouze na pohřebišti v Bucklandu a ve studii jí nebyla, na rozdíl od skupiny M/F, věnována velká pozornost. V hrobech M/F a F/F? byly evidovány podobnosti i rozdíly. Společný byl výskyt korálek, přívěsků z různých materiálů, některých typů kovových spínacích částí oděvu (*annular brooch*, *square-headed brooch*, *sleeve clasp*). V obou skupinách se vyskytovaly klíče či speciální typ opaskových závěsků, tzv. *girdlehangers*, které klíče imitovaly a zároveň symbolizovaly ženskou autoritu v domácnosti. Na rozdíl od skupiny M/F byla v hrobech skupiny F/F? evidována mnohem pestřejší škála různých typů spon a přezek patřících k oděvu či opaskům. V hrobech skupiny M/F nebyly evidovány předměty asociované s textilní výrobou jako přeslen⁶ nebo tkací mečík, kromě jediné výjimky z hrobu 75, kde byl nalezen kostěný tkací hřeb. Obecně lze říci, že společně byly hlavně předměty, které mohly souviset s ochrannou (léčitelkou) magií, například korálky z křišťálu, závěsky z mušlí, zvířecích

kostí, zubů a drápů, závěsky ve tvaru klíče, jehlanu či vědra, lžičkové cedníky, tzv. toaletní náčiní, schránky na drobné předměty apod. (Knüsel – Ripley 2000). Autoři článku interpretují pohřbené jedince ze skupiny M/F jako lidi, kteří mohli působit jako spirituální průvodci, mohli se zabývat léčitelstvím a magií obecně – něco jako *sacerdotes*, u kterých biologické pohlaví nebylo důležité. Ke skupině F/M nezaujali citovaní autoři interpretační stanovisko.

Na území Bavorska se raně středověkými hroby ze 6. až 7. století se sporným archeologickým a antropologickým určením pohlaví zabýval T. Gärtner (2017). U hrobů, kde se charakter hrobového inventáře (zbraně/šperky) lišil od určení pohlaví na základě morfometrického antropologického rozboru, byly provedeny také molekulárně genetické analýzy aDNA. Jednalo se celkem o jedenáct hrobů ze sedmi lokalit (Gärtner 2017, tab. 1). U hrobů se zbraněmi byla sporná určení pohlaví unifikována – nové výsledky potvrdily mužské pohlaví. U hrobů s ženským charakterem inventáře (korálky, jiné ozdoby, hřebeny, spínadla oděvu) bylo u dvou případů potvrzeno na základě DNA mužské pohlaví (viz výše). T. Gärtner (2017, 117) konstatuje, že v raném středověku musíme počítat s individuí, u kterých neexistovala jasná hranice v jejich genderovém společenském zařazení, ale že počet jasně definovaných archeologických případů je prozatím malý na to, aby se dala definovat nějaká jasná hypotéza.

V našem prostředí je interpretace mužských hrobů s inventářem ukazujícím na ženský element jako hrobů osob se zvláštním magickým prizmatem poněkud problematická. Pokud se ve skutečnosti nejedná o omyl v určení biologického pohlaví, pak lze tyto artefakty u mužů interpretovat podobně jako v případě hrobů malých chlapců, tedy jako předměty ve funkci apotropaionu či obětního daru blízké osoby.

Obětování náušnic jako projev vděků za učiněný zázrak (uzdravení nemocné ženy díky zásahu křesťanských světců v čase Vánoc – tedy v období kolem zimního slunovratu) je popsáno i v kronice Kanovníka vyšehradského k roku 1137 (Letopis tzv. Kanovníka vyšehradského, překlad Hrdina et al. 1974, 62–63). Je tedy celkem možné, že náušnice v hrobech mužů jsou projevem smuteční oběti blízkých osob s funkcí ochranného amuletu (Gärtner 2017).

Sekeru v ženském hrobě snad můžeme interpretovat podobným způsobem. Považovat hrob JP/103 za hrob velkomoravské amazonky nedává na pozadí historického vývoje v regionu smysl. Prozatím stejně uvažuje i T. Gärtner (2017, 111, 116) pro merovejské období Franské říše v regionu Bavorska. V 9. století na území Velké Moravy počítáme s již kristianizovanou společností, alespoň navenek. Minimálně zde proběhl první stupeň kristianizace, tedy hromadné křty, zavádění křesťanských rituálů, v centrech eliminace pohanského kultu

o pohřebišti v Nitře na Lupce v katalogu u popisu hrobu 7 neuvádí žádné antropologické určení. M. Hanuliak (Hanuliak, M. 2004: Velkomoravské pohrebiská. Pochovávanie v 9.–10. storočí na území Slovenska. Nitra.) popisuje kontext jako hrob dospělého muže staršího věku. Ve stejné knize na stránce 161 uvádí, že ve třech hrobech dospělých mužů se vyskytla bubínková náušnice v nefunkční poloze, lokality však blíže nespecifikuje.

4 Sewerby: 3 hroby – 6%; Buckland: 7 až 13 hrobů – 4 až 8%, F/M: 8 hrobů – 5%; Norton: 12 hrobů – 10%; Portway: 2 hroby – 3%. Knüsel, C. – Ripley, K. 2000: The Berdache or Man-woman in Anglo-Saxon England and Early Medieval Europe. In: Frazer, W. O. – Tyrrell, A. eds., *Social Identity in Early Medieval Britain*. London – New York, 157–191.

5 Buckland: 8 hrobů – 5%. Ibid.

6 Na jižním předhradí (a na Pohansku vůbec) se přeslen v mužském hrobě vyskytl jedenkrát – u jedince 175 z dvojhrobu JP/175–176. V raném středověku je tento jev zaznamenán sice v nízkém procentu, ale opakuje se na poměrně velkém počtu lokalit, proto jsme se rozhodli nezařadit jedince 175 do sporných pohřbů. Březinová, H. – Přichystalová, R. 2014: Úvahy o textilní výrobě na Pohansku na základě analýzy nálezů textilních fragmentů a předmětů souvisejících se sprádaním a tkaním. Památky archeologické CV, 155–214.

a kultišť, jejich nahrazování křesťanskými svatyněmi, obyvatelstvo je včleněno do křesťanské Evropy, pohanské kultury a rituály jsou však stále živé (Slivka 2004).

Křesťanský kult zakazoval oblékat se do šatů jiného pohlaví, toto tabu je kodifikováno již ve Starém zákoně v páté knize Mojžíšově: „Žena nech nenosí mužský odev, ani muž si neobleče rúcho ženy, lebo je ohavný Hospodinu, tvojmu Bohu, každý, ktokoľvek to činí.“ (5M Dt. 22:5). Podobný zákaz s postihem prokletím je zaznamenán i ve smíšené sbírce církevních i občanských zákonů týkajících se církve – v Nomokánonu: „Změnil-li některá žena z domnělé askeze šat a místo obyčejného ženského šatu se obleče na způsob mužský, budiž prokleta.“ (MMFH IV, 311, Nomokánon, Gangr 13). Tento zákaz zřejmě platí pouze pro záměnu ženského šatu za roucho mnišské, může mít však kořeny v čistě občanském zvykovém právu.

Na závěr lze říci, že dosažení konsenzu v případě rozporu mezi antropologickým (biologickým) a tzv. archeologickým pohlavím u konkrétního jedince záleží na několika hlavních bodech: na stavu kosterního materiálu, na použitých antropologických metodách, na stavu nálezové situace hrobového celku, na úrovni její dokumentace a samozřejmě na erudici badatelů, kteří zpracování provádějí, což se týká jak archeologické, tak i antropologické složky analýzy.

11.2.2.1.7 Shrnutí

Určení pohlaví patří mezi základní antropologické charakteristiky, které se při výzkumu lidského kosterního materiálu stanovují. Pro determinaci pohlaví bylo vyvinuto mnoho metod, morfometrických i morfoskopických. Avšak v případě fragmentárních kosterních pozůstatků nebo skeletů dětí a nedospělců nelze tyto klasické antropologické metody využít anebo je jejich aplikace problematická. Molekuly aDNA se mohou v kosterních pozůstatcích uchovat po stovky i tisíce let. Analýzu historické DNA je tedy možné využít pro stanovení pohlaví právě v těchto případech.

Kosterní pozůstatky z Jižního předhradí jsou velice špatně zachovalé a fragmentární. Špatný stav zachovalosti kosterního materiálu negativně ovlivnil také kvalitu a množství autentické aDNA přítomné v kosterních pozůstatcích. Bylo nutné stanovit přísná protikontaminační opatření, především proto, aby se zabránilo kontaminaci vzorků molekulami moderní DNA. Dalším důležitým krokem byl výběr vhodného izolačního postupu. Pro izolaci aDNA se osvědčily zejména extrakční a purifikační kity firmy QIAGEN. Bylo vyzkoušeno několik izolačních protokolů. Přestože získaná aDNA byla ve většině případů fragmentární a degradovaná, podařilo se její analýzou úspěšně určit pohlaví u více než poloviny zkoumaných vzorků.

Celkem bylo analyzováno 120 vzorků z dětských skeletů a neurčitelných koster dospělých z celkového

počtu 123. Ze tří koster nebylo možné vzorky pro analýzu odebrat. Pro určení pohlaví byly vybrány dva běžně používané pohlavní markery, SRY marker a amelogeninový marker. SRY marker se pro určení pohlaví fragmentárních kosterních pozůstatků osvědčil, jeho prostřednictvím bylo pohlaví určeno v 98,3%. Nevýhodou SRY markeru je však to, že jedince ženského pohlaví lze na jeho základě určit pouze nepřímo, nepřítomností amplifikačního produktu. Pokud bychom hodnotili pouze identifikované muže, byla úspěšnost určení pohlaví 52,5%. Amelogeninový marker se při určování pohlaví z fragmentárních kosterních pozůstatků ukázal jako problematický, zejména v případě amplifikace Y alely amelogeninu. Bylo nutné změnit kritérium hodnocení výsledků na základě jeho analýzy, proto byla zvolena strategie, podle které je již jediná úspěšná detekce obou alel amelogeninu dostatečná pro stanovení mužského pohlaví. S ohledem na toto hodnocení se podařilo pohlaví pomocí amelogeninového markeru určit v 87,5%.

Pro ověření správnosti výsledků určení pohlaví u několika vzorků byly navíc využity další moderní genetické analýzy, a to amplifikace aDNA pomocí komerčního kitu Plexor® HY System, využití TaqMan® Copy Number Assays a stanovení genetického profilu pomocí PowerPlex® ESX a ESI 17 Systems. Při dalších výzkumech tak lze na tyto nové zkušenosti navázat a využít je zejména v případě analýzy dobře zachovalého kosterního materiálu.

11.2.3 Demografická struktura

Základní demografická analýza populace z Jižního předhradí byla provedena E. Drozdovou (2005), která antropologicky zpracovala 189 jedinců. Určeno bylo 27 mužských a 40 ženských koster. Dětských koster bylo 88 a u zbývajících 34 koster se pohlaví nepodařilo určit. Kosterní materiál z Jižního předhradí je velmi poškozený až fragmentární. Drozdová (2005) při svém výzkumu neměla k dispozici 27 očíslovaných hrobových celků, které antropologicky zpracovala A. Lorenková. Určení těchto jedinců je zaznamenáno v písemné terénní dokumentaci vedené J. Vignatiiovou (Vignatiiová nedatováno). Jednalo se většinou o velmi špatně zachované kostry, které v průběhu následujícího výzkumu nebyly poskytnuty k dalším antropologickým analýzám právě z důvodu špatné zachovalosti nebo proto, že byly anebo stále jsou nezvěstné. Výjimku tvoří kosterní pozůstatky z hrobů JP/11 a JP/115, které se podařilo znovu objevit během dalšího výzkumu (Bobrová 2012). Naopak dětské kosterní pozůstatky z hrobu JP/7b se nepodařilo nalézt.

Během pozdějšího výzkumu se povedlo molekulárně genetickými metodami nově určit pohlaví u 66

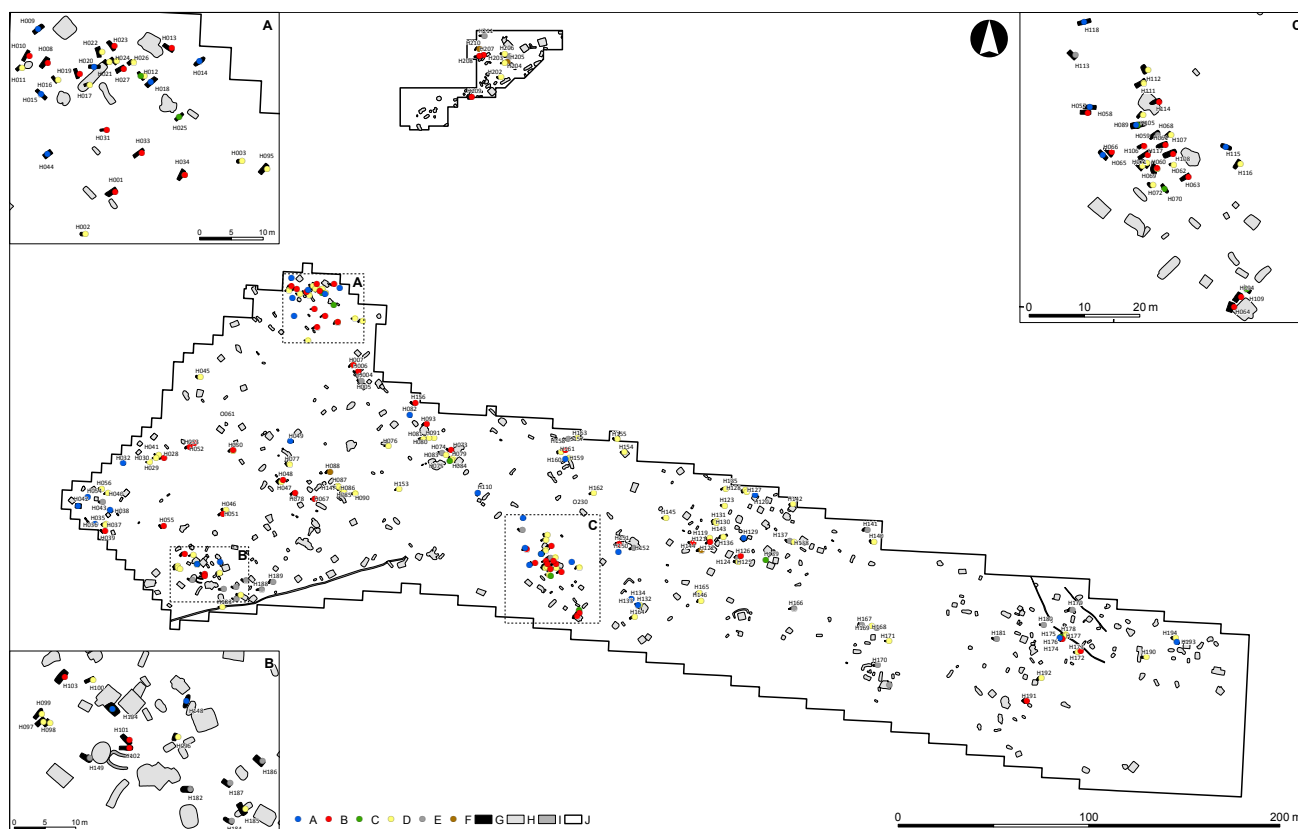
dětských anebo antropologicky neurčitelných kosterních pozůstatků, 31 mužů a 35 žen (Boberová 2012). Na základě výsledků geneticky určeného pohlaví bylo možné aktualizovat strukturu pohlaví na Jižním předhradí (tab. 34). Obrázek 112 zobrazuje plán s vyznačením pohlaví pohřbených jedinců (detailněji viz plán 3). Aktualizaci struktury pohlaví a s ní souvisejících demografických údajů provedla autorka této kapitoly v rámci své disertační práce (Boberová 2012), z níž následující text vychází.

Na Jižním předhradí bylo z celkové populace 190 jedinců identifikováno 30 mužů (15,8%) a 55 žen (29%), u 18 dospělých jedinců se pohlaví nepodařilo určit (9,5%). Dále bylo identifikováno 28 chlapců (14,7%) a 20 dívek (10,5%), u 39 dětských koster se nepodařilo pohlaví určit (20,5%). Tato čísla jsou součtem výsledků genetického (Boberová 2012) a antropologického (Drozdová 2005) určení pohlaví. Metody genetického určení pohlaví byly aplikovány pouze na jedince, u kterých nebylo možné určit pohlaví antropologickými metodami (tzn. na dětské skelety a neurčitelné kostry dospělých jedinců). Výsledný soubor neurčených jedinců tedy tvoří soubor skeletů, u kterých se pohlaví nepodařilo určit antropologickými

metodami a poté ani genetickými metodami, anebo z nich vůbec nebylo možné vzorky pro genetickou analýzu odebrat.

Na základě doplněných informací o struktuře pohlaví na Jižním předhradí byl přepočítán index maskulinity. Index maskulinity dosahuje hodnoty 545, počet žen na Jižním předhradí tedy převažoval nad počtem mužů.

Tabulka 35 uvádí aktualizované údaje o věkové struktuře obyvatel Jižního předhradí, graficky jsou údaje znázorněny v grafu 17 a obrázku 113. Graf 16 shrnuje procentuální zastoupení jedinců v jednotlivých kategoriích věku dožití. Drozdová (2005) určila věk celkem u 152 jedinců. Původní hodnoty publikované Drozdovou (2005) byly doplněny údaji o jedincích, jejichž pohlaví bylo zjištěno genetickými metodami. Věk byl tedy celkově určen u 26 mužů, 50 žen, 22 chlapců, 14 dívek, 30 dětí s neurčeným pohlavím a u 10 juvenilních a dospělých jedinců bez známého pohlaví. Nejvíce jedinců zemřelo v dětském věku od půl roku do 13 let (infans II a III) a také ve věkové kategorii adultus II (30–39 let). Chlapci umírali častěji ve věku od 7 do 13 let (59%) než ve věku od půl roku do 6 let (41%). Naopak dívky umíraly častěji ve věku od půl roku do 6 let



Obr. 112: Břeclav – Pohansko. Jižní předhradí. Plán s vyznačením pohlaví pohřbených jedinců. Legenda: A – muži, B – ženy, C – adolescenti, D – děti, E – neurčeno, F – prázdné hrobové jámy (kenotafy), G – hrob, H – objekt, I – žlab, J – hranice výzkumu.

Fig. 112: Břeclav – Pohansko. Southern Suburb. Plan with marked gender of buried individuals. Key: A – male, B – female, C – adolescent, D – child, E – undetermined, F – empty grave pit (cenotaph), G – grave, H – settlement feature, I – trench, J – excavation border.

	Adults			Children (up to 14 years)			Total
	Males	Females	Unidentified	Boys	Girls	Unidentified	
Number	30	55	18	28	20	39	190
%	15,8	29,0	9,5	14,7	10,5	20,5	100

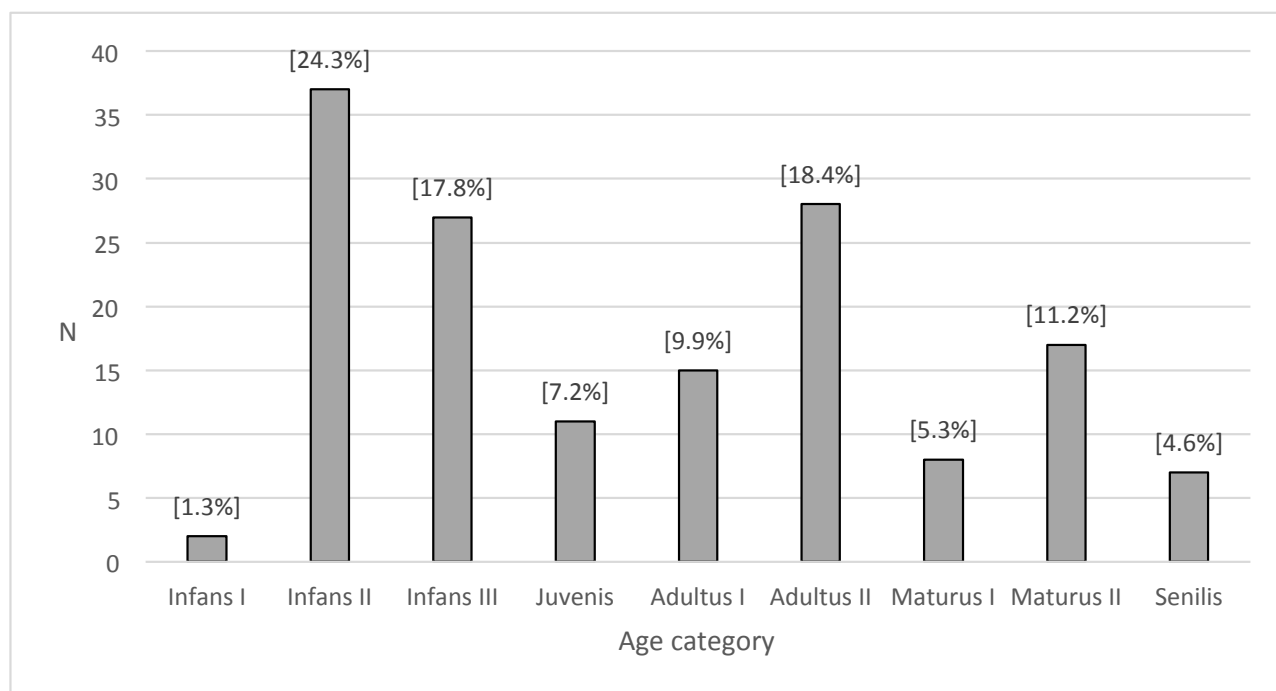
Tabulka 34: Břeclav – Pohansko. Jižní předhradí. Struktura podle pohlaví, aktualizovaná po doplnění výsledků genetického určení pohlaví.

Table 34: Břeclav – Pohansko. Southern Suburb. Sex structure of individuals (after genetic sex determination).

Age category	Boys (N), %	Girls (N), %	Unidentified children (N), %	Males (N), %	Females (N), %	Unidentified adults (N), %	Total (N), %
Inf I 0–0,5	–	–	(2), 6,6	–	–	–	(2), 1,3
Inf II 0,6–6	(9), 41	(11), 78,6	(17), 56,7	–	–	–	(37), 24,3
Inf III 7–13	(13), 59	(3), 21,4	(11), 36,7	–	–	–	(27), 17,8
Juv 14–19	–	–	–	(1), 3,8	(8), 16	(2), 20	(11), 7,2
Ad I 20–29	–	–	–	(1), 3,8	(11), 22	(3), 30	(15), 9,9
Ad II 30–39	–	–	–	(12), 46,2	(12), 24	(4), 40	(28), 18,4
Mat I 40–49	–	–	–	(1), 3,8	(7), 14	–	(8), 5,3
Mat II 50–59	–	–	–	(8), 30,8	(8), 16	(1), 10	(17), 11,2
Sen 60 +	–	–	–	(3), 11,5	(4), 8	–	(7), 4,6
Sum	(22), 100	(14), 100	(30), 100	(26), 100	(50), 100	(10), 100	(152), 100

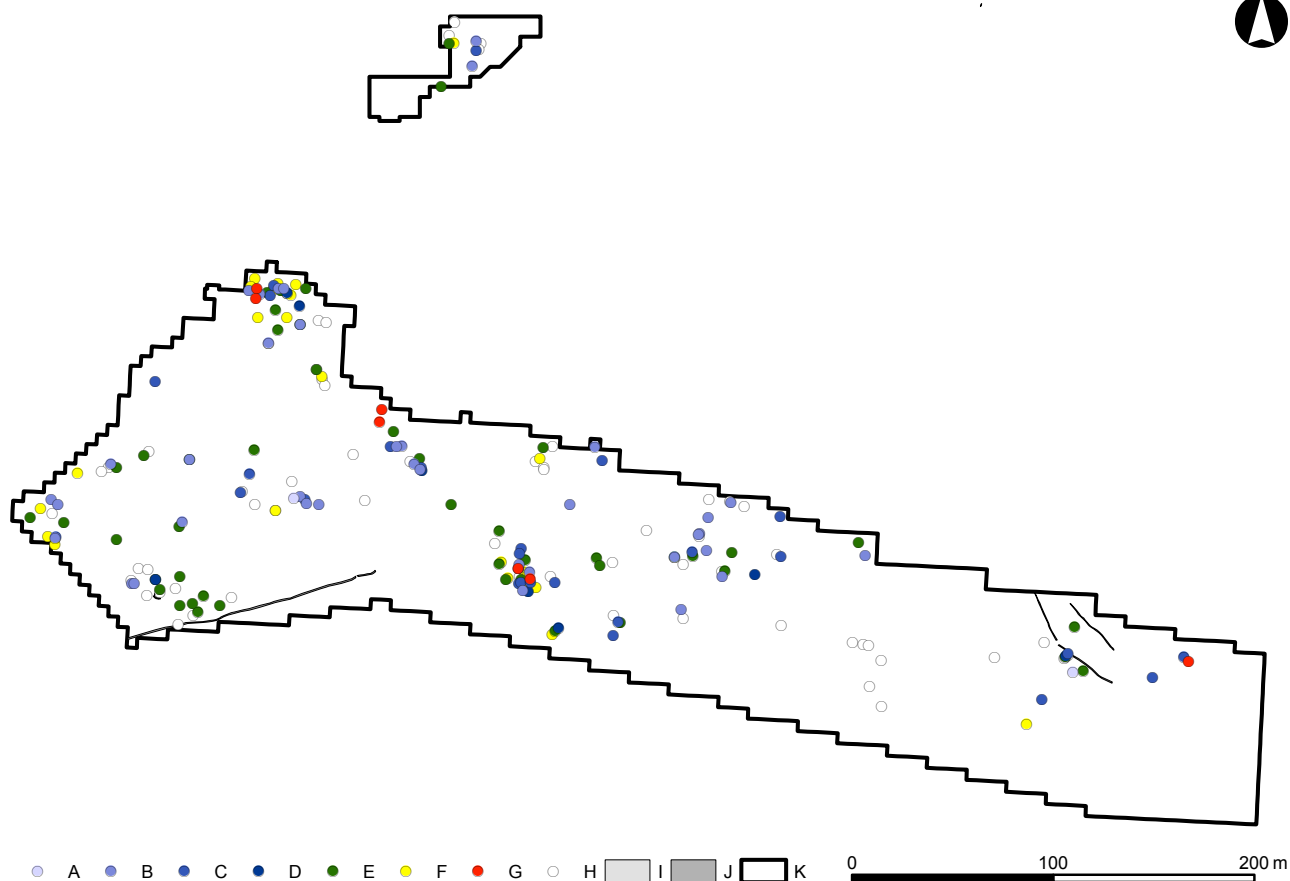
Tabulka 35: Břeclav – Pohansko. Jižní předhradí. Věková struktura populace, aktualizovaná po doplnění výsledků genetického určení pohlaví.

Table 35: Břeclav – Pohansko. Southern Suburb. Age structure of individuals (after genetic sex determination).



Graf 16: Břeclav – Pohansko. Jižní předhradí. Zastoupení věkových kategorií. N – počet jedinců ve věkové kategorii.

Graph 16: Břeclav – Pohansko. Southern Suburb. Representation of age categories. N – number of individuals in the age category.



Obr. 113: Břeclav – Pohansko. Jižní předhradí. Plán s vyznačením věkové třídy pohřbených jedinců. Legenda: A – Infans I, B – Infans II, C – Infans III, D – Juvenis, E – Adultus, F – Maturus, G – Senilis, H – neurčeno, I – hrob, J – žlab, K – hranice výzkumu.

Fig. 113: Břeclav – Pohansko. Southern Suburb. Plan with marked age classes of buried individuals. Key: A – Infans I, B – Infans II, C – Infans III, D – Juvenis, E – Adultus, F – Maturus, G – Senilis, H – undetermined, I – grave, J – trench, K – excavation border.

(78,6%) než ve věku od 7 do 13 let (21,4%). Muži umírali nejčastěji ve věku 30 až 39 let (46,2%) a 50 až 59 let (30,8%), ženy nejčastěji ve věkové kategorii 30 až 39 let (24%) a 20 až 29 let (22%).

Na grafu 17 jsou zaznamenány rozdíly v úmrtnosti jak mezi dívkami a chlapci, tak mezi dospělými muži a ženami. Křivka odpovídající kostrám děvčátek zobrazuje, že nejvíce dívek zemřelo ve věkové třídě infans II, naopak křivka odpovídající kostrám chlapců ukazuje, že nejvíce chlapců zemřelo ve věkové třídě infans III (podrobněji je úmrtnost chlapců a dívek zobrazena v grafech 18 a 19). Křivka znázorňující dětské kostry neurčeného pohlaví odpovídá průběhu sumární křivky, avšak ve vyšší poloze. Křivka znázorňující počty ženských koster zhruba sleduje sumární křivku, i když ve vyšší poloze a s plošším průběhem. Křivka pro mužské kostry má dva výrazné hroty, pro věk 30 až 39 let a nižší vrchol pro věk 50 až 59 let.

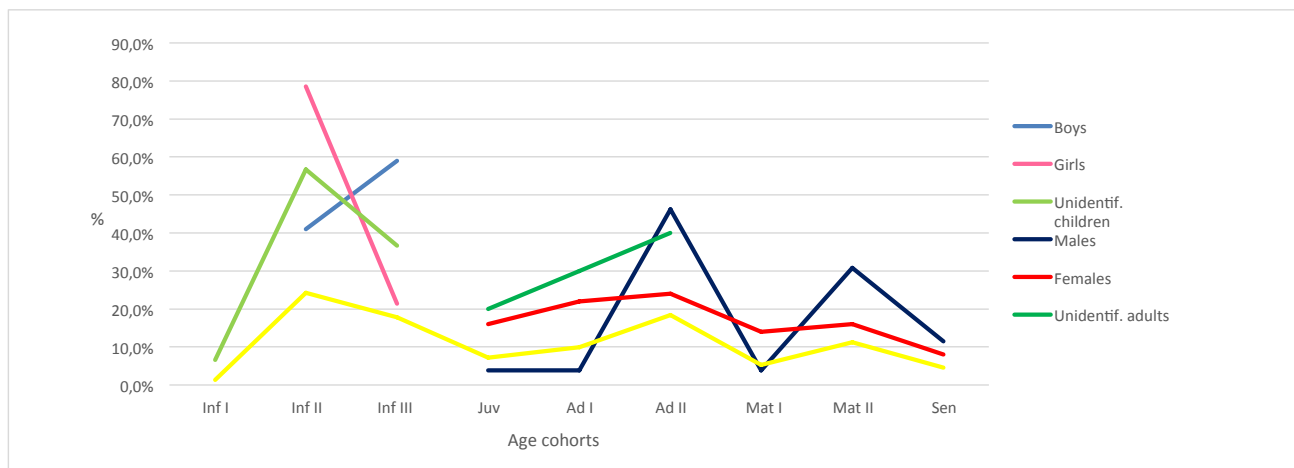
Úmrtnost chlapců v jednotlivých letech je shrnuta v tabulce 36, a graficky vyjádřena v grafu 18. Nejvíce chlapců zemřelo ve věku 7 let (14,3%) a poté shodný počet ve 2 a 8 letech (10,7%). Průměrný věk chlapců byl vypočítán na 6,7 let (aritmetický průměr).

Tabulka 37 shrnuje úmrtnost dívek v jednotlivých letech, graficky je znázorněna v grafu 19. Nejvíce dívek zemřelo ve 2 letech (35%) a ve 3 letech (15%), dále pak ve 14 letech (10%). Průměrný věk dívek byl vypočítán na 5,4 let (aritmetický průměr).

Zkrácené úmrtnostní tabulky byly vypočítány zvlášť pro všechny muže (tab. 38) a zvlášť pro všechny ženy (tab. 39). Čísla v úmrtnostních tabulkách (čtyři desetinná místa) jsou uvedena tak, aby byla porovnatelná s hodnotami úmrtnostních tabulek publikovaných Drozdovou (2005). Průměrný věk dožití mužů z Jižního předhradí byl 28 let, průměrný věk dožití žen byl 30 let. Křivku průměrného očekávaného věku dožití pro muže a ženy zobrazuje graf 20.

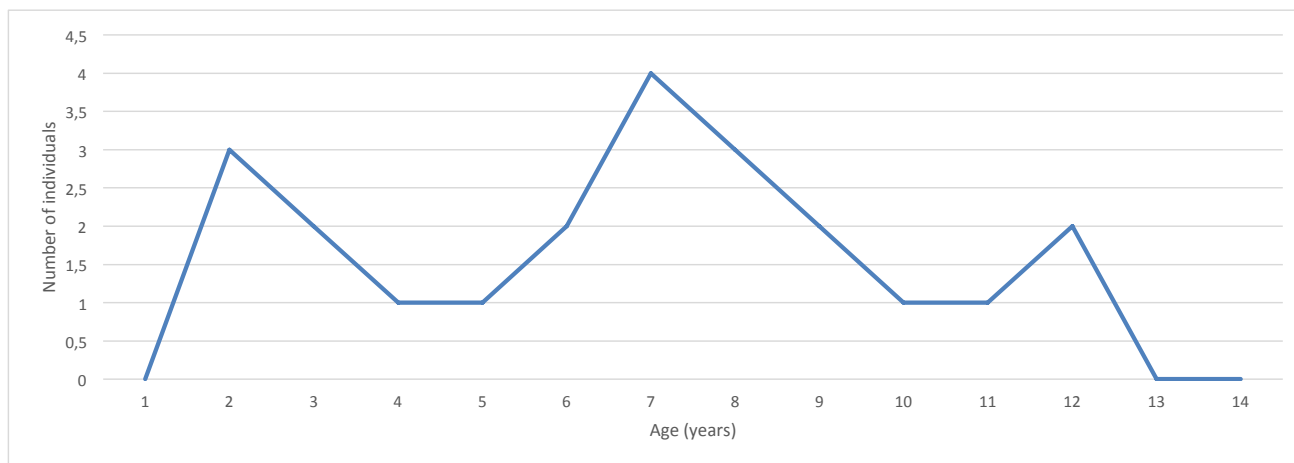
Nejkritičtější období života mužů byl časový interval od narození do 4,9 let, kdy se mohli dožít pouze 28 let. Postupně však hodnota e_x stoupala. Ve věku 15 let se muži mohli dožít již 45 let, ve 20 letech se mohli dožít 46 let. Křivka e_x poté klesala, s menšími výkyvy mezi 40 a 50 lety a pak mezi 60 a 70 lety. V nejvyšší třídě nad 70 let mohli muži žít ještě 5 let.

Nejkritičtější období života žen byl, shodně s muži, časový interval od narození do 4,9 let, kdy se



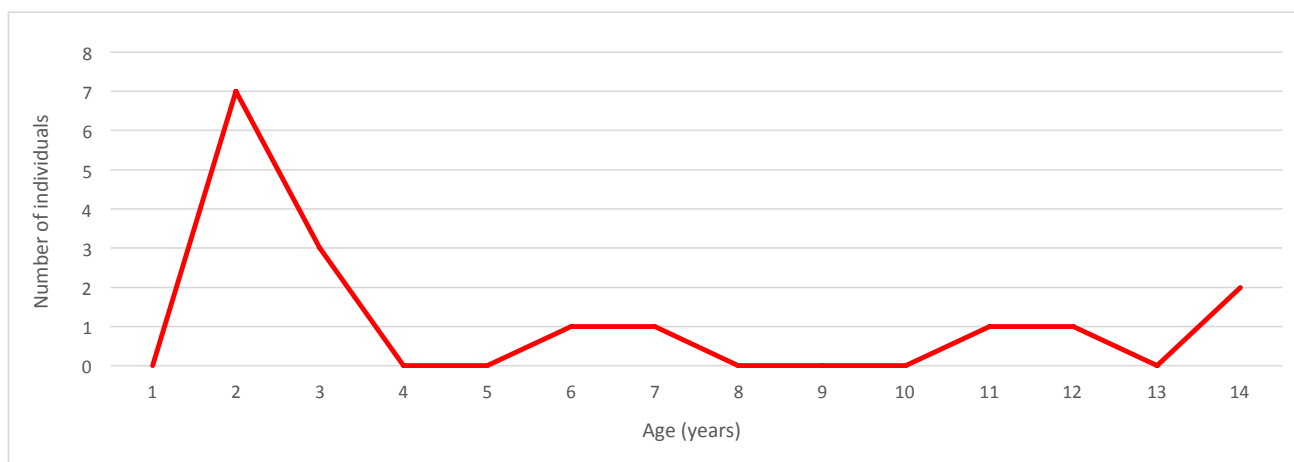
Graf 17: Břeclav – Pohansko. Jižní předhradí. Věková struktura populace.

Graph 17: Břeclav – Pohansko. Southern Suburb. Age structure of the population.



Graf 18: Břeclav – Pohansko. Jižní předhradí. Úmrtnost chlapců v jednotlivých letech.

Graph 18: Břeclav – Pohansko. Southern Suburb. Mortality of boys by individual years of age.



Graf 19: Břeclav – Pohansko. Jižní předhradí. Úmrtnost dívek v jednotlivých letech.

Graph 19: Břeclav – Pohansko. Southern Suburb. Mortality of girls by individual years of age.

Age (years)	0	1	2	3	4	5	6	7	8	9	10	11	12	13	14	Unidentified age	Total
N	0	0	3	2	1	1	2	4	3	2	1	1	2	0	0	6	28
%	0	0	10,7	7,1	3,6	3,6	7,1	14,3	10,7	7,1	3,6	3,6	7,1	0	0	21,4	100

Tabulka 36: Břeclav – Pohansko. Jižní předhradí. Úmrtnost chlapců v jednotlivých letech.

Table 36: Břeclav – Pohansko. Southern Suburb. Mortality of boys by individual years of age.

Age (years)	0	1	2	3	4	5	6	7	8	9	10	11	12	13	14	Unidentified age	Total
N	0	0	7	3	0	0	1	1	0	0	0	1	1	0	2	4	20
%	0	0	35,0	15,0	0	0	5,0	5,0	0	0	0	5,0	5,0	0	10,0	20,0	100

Tabulka 37: Břeclav – Pohansko. Jižní předhradí. Úmrtnost dívek v jednotlivých letech.

Table 37: Břeclav – Pohansko. Southern Suburb. Mortality of girls by individual years of age.

Age category	D_x	d_x	l_x	q_x	p_x	L_x	T_x	e_x
0–4,9	6	12,50	100	0,1250	0,8750	469	2746	28
5–9,9	12	25,00	87,50	0,2857	0,7143	375	2277	26
10–14,9	4	8,34	62,50	0,1334	0,8666	292	1902	30
15–19,9	1	2,08	54,16	0,0384	0,9616	266	1610	30
20–29,9	1	2,08	52,08	0,0399	0,9601	510	1344	26
30–39,9	12	25,00	50,00	0,5000	0,5000	375	834	17
40–49,9	1	2,08	25,00	0,0832	0,9168	240	459	18
50–59,9	8	16,67	22,92	0,7273	0,2727	146	219	10
60–69,9	1	2,08	6,25	0,3328	0,6672	52	73	12
70 +	2	4,17	4,17	1	0	21	21	5
Total	48	100	–	–	–	–	–	–

Tabulka 38: Břeclav – Pohansko. Jižní předhradí. Zkrácená úmrtnostní tabulka pro muže. D_x – počet zemřelých, d_x – podíl zemřelých ve věkové třídě vztažený na 100 lidí, l_x – počet přeživších vztažený na 100 lidí, q_x – pravděpodobnost úmrtí, p_x – pravděpodobnost přežití, L_x – počet let prožitých lidmi ve věkové třídě, T_x – léta, která lidé ve věkové třídě ještě mohou prožít (vztaženo na 100 lidí), e_x – průměrný očekávaný věk dožití.

Table 38: Břeclav – Pohansko. Southern Suburb. Mortality table of males. D_x – number of individuals in the age class, d_x – number of individuals included in the age class based on 100 individuals, l_x – number of individuals among 100 people, who lived to a certain age class, q_x – probability of death of individuals before reaching the following age class, p_x – probability of survival of individuals and their progress to the next age class, L_x – number of years lived in a certain age class, T_x – number of years that individuals can still live in the age class, e_x – average life expectancy.

mohly dožít 30 let. V 5 letech se mohly dožít 35 let, v 15 letech se mohly dožít 39 let a ve 20 letech již 41 let. Poté křivka e_x u dospělých žen plynule klesala, s malým výkyvem mezi 60 a 70 lety. V nejvyšší třídě nad 70 let mohly ženy žít ještě 5 let (shodně s muži).

11.2.3.1 Diskuse

Na základě výsledků genetického určení pohlaví, potvrzených shodou obou analyzovaných pohlavních markerů, byly aktualizovány demografické údaje populace z Jižního předhradí publikované již dříve (Drozdová 2001; 2005). Z nově zjištěné struktury pohlaví vyplývá, že populaci tvořili z 30,5% muži a z 39,5% ženy. U zbývajících 30% jedinců se nepodařilo pohlaví určit ani využitím antropologických metod, ani

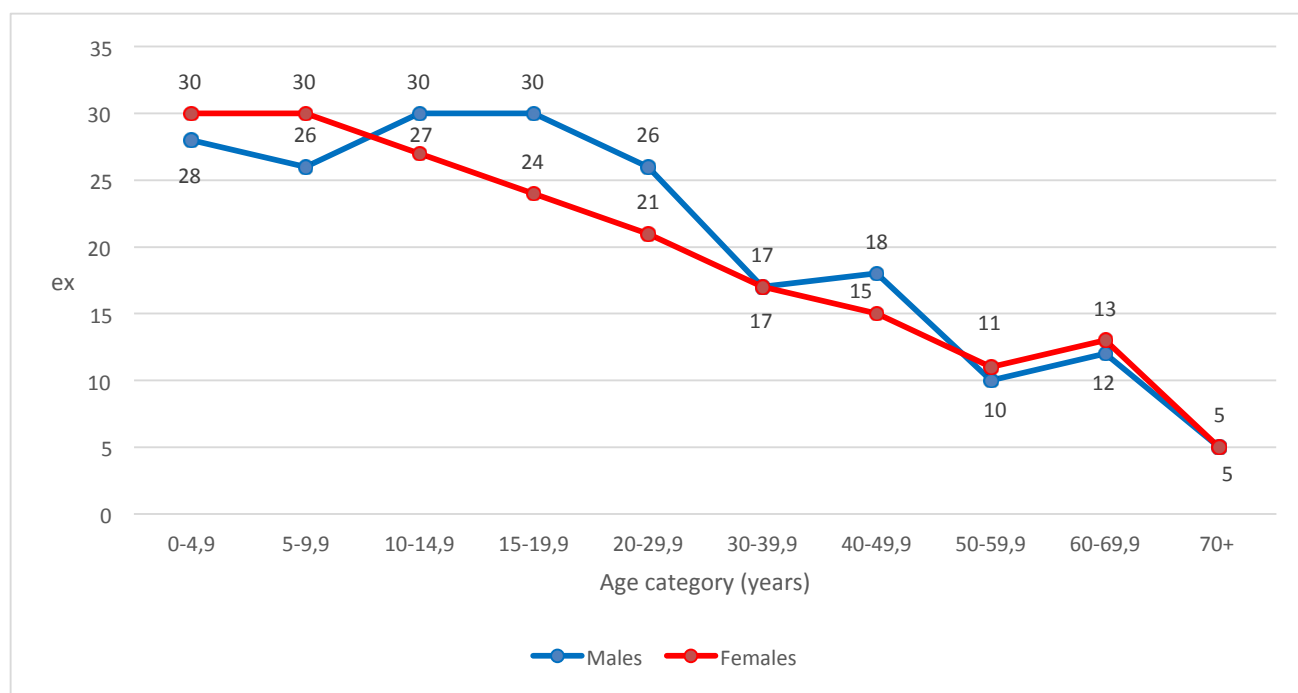
prostřednictvím genetických analýz. Původně zjištěné demografické údaje (Drozdová 2005) uváděly 14,3% mužů, 21,1% žen a 64,6% dětí a neurčitelných dospělých jedinců. Počet určených mužů se zvýšil z 27 na 30, počet žen z 40 na 55. Počet neurčených dětských koster se snížil z 87 na 39. Počet neurčitelných dospělých koster se snížil z 36 na 18.

Nově vypočítaný index maskulinity dosahuje hodnoty 545, na 1 000 žen tedy připadalo 545 mužů. Drozdová (2005) uvádí index maskulinity o hodnotě 675. Oproti původním datům Drozdové (2005) se tedy počet mužů připadajících na 1 000 žen snížil, neboť genetickými metodami určení pohlaví se podařilo určit více žen než mužů. Podobně nízký index maskulinity byl zjištěn například na pohřebišti v Josefově (hodnota

Age category	D_x	d_x	l_x	q_x	p_x	L_x	T_x	e_x
0-4,9	10	15,63	100	0,1563	0,8437	461	3025	30
5-9,9	2	3,13	84,37	0,0371	0,9629	414	2564	30
10-14,9	4	6,25	81,24	0,0769	0,9231	391	2150	27
15-19,9	6	9,38	74,99	0,1251	0,8749	352	1759	24
20-29,9	11	17,19	65,61	0,2620	0,7380	570	1407	21
30-39,9	12	18,75	48,42	0,3872	0,6128	391	837	17
40-49,9	7	10,94	29,67	0,3687	0,6313	242	446	15
50-59,9	8	12,50	18,73	0,6674	0,3326	125	204	11
60-69,9	1	1,56	6,23	0,2504	0,7496	55	79	13
70+	3	4,70	4,70	1	0	24	24	5
Total	64	100	-	-	-	-	-	-

Tabulka 39: Břeclav – Pohansko. Jižní předhradí. Zkrácená úmrtnostní tabulka pro ženy. D_x – počet zemřelých, d_x – podíl zemřelých ve věkové třídě vztážený na 100 lidí, l_x – počet přeživších vztážený na 100 lidí, q_x – pravděpodobnost úmrtí, p_x – pravděpodobnost přežití, L_x – počet let prožitých lidmi ve věkové třídě, T_x – léta, která lidé ve věkové třídě ještě mohou prožít (vztážno na 100 lidí), e_x – průměrný očekávaný věk dožití.

Table 39: Břeclav – Pohansko. Southern Suburb. Mortality table of females. D_x – number of individuals in the age class, d_x – number of individuals included in the age class based on 100 individuals, l_x – number of individuals among 100 people, who lived to a certain age class, q_x – probability of death of individuals before reaching the following age class, p_x – probability of survival of individuals and their progress to the next age class, L_x – number of years lived in a certain age class, T_x – number of years that individuals can still live in the age class, e_x – average life expectancy.



Graf 20: Břeclav – Pohansko. Jižní předhradí. Proměny průměrného očekávaného věku dožití pro muže a ženy; e_x – průměrný očekávaný věk dožití.

Graph 20: Břeclav – Pohansko. Southern Suburb. Life expectancy function of males and females from the Southern Suburb; e_x – the average number of years remaining to an individual who survived to the beginning of time interval x .

583) (Hanáková – Stloukal 1966). Naopak vysoký index maskulinity byl zjištěn na pohřebišti u prvního kostela na Pohansku (hodnota 1859), kde se předpokládá, že byli pochováni příslušníci vyšší sociální vrstvy (Drozdová 2005). Hanáková a Stloukal (1966) vysvětlují početní nepoměr mužských a ženských koster tím, že velká část mužů odcházela za vojenskou službou

z Josefova na blízké hradiště v Mikulčicích. Nízký počet mužských skeletů na Jižním předhradí je vysvětlován domněnkou, že Jižní předhradí bylo sídlem vojenské družiny a muži byli pravděpodobně pohřbíváni mimo jeho území (Vignatiová 1992).

Z věkové struktury (tab. 35) vyplývá, že nejvíce jedinců na Jižním předhradí zemřelo v dětském věku,

od 6 měsíců do 6 let (24,3%) a od 7 do 13 let (17,8%). V dospělém věku zemřelo nejvíce jedinců ve věkové kategorii 30–39 let (18,4%). Tyto údaje doplňují a potvrzují předchozí zjištění (Drozdová 2001; 2005). Poznatky z jiných pohřebišť shodně uvádějí, že právě věkové období od 6 měsíců do 6 let je z hlediska dětské úmrtnosti nejkritičtější (Hanáková – Stloukal 1966; Stloukal 1962; 1964; 1969; 1981; 1987a; Stloukal – Vyhnánek 1976). Drozdová (2001; 2005) dále uvádí průměrný věk dětí, který byl vypočítán na 6,1 roku. Díky genetickému určení pohlaví se podařilo zjistit, že chlapci umírali průměrně ve věku 6,7 let (aritmetický průměr) a dívky ve věku 5,4 let (aritmetický průměr). Podobná hodnota průměrného stáří zemřelých dětí byla zjištěna v Josefově, a to 5,4 let (Hanáková – Stloukal 1966). O trochu vyšší bylo průměrné stáří zemřelých dětí na jednotlivých mikulčických pohřebištích, pohybovalo se mezi 6 a 7 lety (Stloukal 1962).

Nízký počet koster novorozenců a dětí zemřelých v prvních měsících života je typický pro raně středověká pohřebišť z našeho území a bývá vysvětlován tím, že se drobné dětské kostry jednoduše nezachovaly (Stloukal 1962; 1987). Na Jižním předhradí se našly pouze dvě kostry nejmenších dětí do jednoho roku. Podobná je úmrtnost nejmenších dětí například na pohřebišti u prvního kostela (Drozdová 2005), na pohřebišti Dolní Věstonice – Na Pískách (Fojtová – Jarošová 2012) nebo na pohřebišti Mikulčice-Valy (Stloukal – Vyhnánek 1976). Stloukal (Stloukal – Vyhnánek 1976) vysvětluje nízký počet novorozenců a kojenců na pohřebišti v Mikulčicích zákazem pohřbívání nepokřtěných dětí na kostelních pohřebištích. Nevylučuje však ani infanticidu části novorozenců dětí. Disperzní pohřebišť na Jižním předhradí však nemá charakter uceleného pohřebiště, a tak nejpravděpodobnějším vysvětlením tohoto jevu je to, že se křehké dětské kostry mezi sídlištními objekty nedochovaly z důvodu terénních úprav (Drozdová 2001; 2005). Dětské hroby jsou mělčí než hroby dospělých a při razantní skrývce nadloží (40–70 cm) mohly být zničeny. Na pohřebišti u druhého kostela na Pohansku, kde byly pro exkavaci hrobů využity nejmodernější postupy, byly odkryty kostry jednoho plodu, dvou novorozenců, 19 dětí ve věku 0–1 let a 53 dětí ve věku 1–6,9 let (Sládek et al. 2017).

Dětská úmrtnost byla vysoká, ale ne vždy se jednalo o úmrtnost nejmenších dětí. I přes nízký počet dětských koster s určeným pohlavím lze tento jev na Jižním předhradí také pozorovat. Na Jižním předhradí zemřelo nejvíce chlapců ve věku 7 let a poté shodný počet ve 2 a 8 letech (tab. 36). Nejvíce dívek zemřelo ve 2 a 3 letech, dále pak ve 14 letech (tab. 37). Nízký počet novorozenců a kojenců na pohřebišti někteří autoři také vysvětlují tím, že v období kojení jsou děti „chráněny“ mateřským mlékem, a proto jich umírá méně. Naopak po odstavení dítěte úmrtnost rychle narůstá (Stloukal

1987a). K odstavení dochází mezi druhým až pátým rokem dítěte, avšak u různých populací se doba odstavení liší podle kulturních zvyklostí (Mielke et al. 2006). Jak již bylo zmíněno, dětské hroby byly mělké a velká část se jich do dnešní doby vůbec nedochovala. V mnoha případech byly děti pohřbívány také mimo pohřebišť, například do sídlištních jam. Jedním z možných vysvětlení je, že tomu tak bylo proto, že tyto děti nebyly před úmrtím přijaty jako plnohodnotní členové společnosti (Hanuliak 2004; Preissová Krejčí et al. 2014; Unger 2006).

Zkrácené úmrtnostní tabulky byly vypočítány zvláště pro muže a zvláště pro ženy (tab. 38, 39). Zkrácená úmrtnostní tabulka pro celou populaci Jižního předhradí dohromady nebyla počítána, neboť již byla publikována dříve (Drozdová 2005, 107, tab. 22). Průměrný očekávaný věk dožití mužů byl nově vypočítán na 28 let a průměrný očekávaný věk dožití žen na 30 let. Drozdová (2001; 2005; Drozdová – Beneš 1997) uvádí průměrný věk dožití mužů 42,9 roků, u žen 37,5 roků, a průměrný věk populace 23 let (téměř shodný s průměrným věkem dožití 24 let). Do výpočtů ale nemohli být zahrnuti nedospělci a děti, neboť nebylo známo jejich pohlaví. Průměrný věk populace na Jižním předhradí byl snižován vysokou dětskou úmrtností, především ve věku od narození do 6 let. Tyto údaje jsou zcela ve shodě s demografickou charakteristikou raně středověkých populací, tak jak ji uvádí například Stloukal (1987). Stloukal (1987) uvádí hodnotu naděje dožití (e_0 úmrtnostních tabulek) v rozmezí mezi 24 a 32 lety. Podobná hodnota průměrného věku dožití všech pohřbených bez ohledu na pohlaví byla vypočítána také na pohřebišti u prvního kostela na Pohansku a činí 25 let (Drozdová 2005). Pro obyvatele Mikulčic byla z úmrtnostních tabulek stanovena střední délka života rovna hodnotě 27,6 let (Stloukal – Vyhnánek 1976). Naopak poměrně nízká hodnota průměrného věku dožití obyvatel byla zjištěna na pohřebišti v Josefově (21,9 let) (Hanáková – Stloukal 1966) nebo v Dolních Věstonicích – Na Pískách (19,98 let) (Fojtová – Jarošová 2012).

Na rozdíl od hodnoty e_0 , která může být zkreslena tím, že se kostry malých dětí z různých důvodů nezachovaly, je naděje dožití u dvacetiletých považována za spolehlivý údaj. Stloukal (1987) uvádí, že e_{20} mužů bývá vyšší (v rozmezí hodnot 20–30 let), e_{20} žen má většinou hodnoty 17–23 let. Tento fakt bývá jednoznačně vysvětlován vysokou úmrtností žen v souvislosti s těhotenstvím a porody. Například pro muže z pohřebiště u prvního kostela na Pohansku je hodnota e_{20} rovna 20 rokům, pro ženy 19 let (Drozdová 2005). U populace z Jižního předhradí je hodnota e_{20} mužů rovna 26 rokům (tab. 38), hodnota e_{20} žen je rovna 21 rokům (tab. 39).

Nejnižší počty zemřelých bývají většinou registrovány ve věku 15–20 let, pak nastává vzestup úmrtnosti s dřívějším vrcholem pro ženy a pozdějším pro muže (Stloukal 1987). Nejvyšší počet zemřelých dospělých

mužů z *Jižního předhradí* byl ve věkové kategorii 30–39,9 let (tab. 35) (Drozdová 2001; 2005). Po doplnění jejich počtu o geneticky určené muže se tento údaj již nezměnil. Nejvyšší počet zemřelých dospělých žen byl ve věkových kategoriích 20–29,9 a 30–39,9 let (tab. 35), což souvisí s častou úmrtností žen při porodech nebo v období šestinedělí (Drozdová 2001; 2005). Ani u žen se tento údaj po doplnění o ženy geneticky určené nezměnil. Věku přes 60 let se obvykle dožilo jen malé procento lidí, více žen než mužů (Stloukal 1987). Pokud ženy přežily kritické období reprodukčního věku, měly naději žít déle než muži, podobně jako je tomu v současnosti (Stloukal et al. 1999). Na *Jižním předhradí* se věku nad 60 let dožili tři muži a čtyři ženy (tab. 38, 39), což odpovídá poznatkům z ostatních lokalit.

11.2.3.2 Shrnutí

Výsledky genetického určení pohlaví byly použity pro aktualizaci demografických údajů populace z *Jižního předhradí*. Využity byly pouze shodné výsledky analýzy obou genetických markerů. Na základě shody těchto výsledků bylo pohlaví určeno celkem u 66 jedinců, 31 mužů a 35 žen (55 % úspěšnost). Počet určených mužů se zvýšil z původních 27 na 30, počet žen se zvýšil z 40 na 55. Počet neurčitelných koster dospělých jedinců se snížil z 36 na 18. Počet dětských skeletů s neurčeným pohlavím se snížil z 87 na 39. Nově bylo identifikováno 28 chlapců a 20 dívek.

Obyvatelé *Jižního předhradí* nejčastěji umírali v dětském věku od půl roku do 13 let (infans II a III) a také ve věkové kategorii *adultus* II (30–39 let). Průměrný věk dožití mužů z *Jižního předhradí* byl 28 let, průměrný věk dožití žen byl 30 let.

11.3 Paleopatologické změny

Studium paleopatologických změn na kosterních pozůstatcích může přinést informace o nemocech, stupni biologického stresu a případných traumatech, které daného jedince postihly během života. V případě studia kosterních pozůstatků historických populací pak může paleopatologie přispět k rekonstrukci obrazu života našich předků (Aufderheide – Rodriguez-Martin 1998; Ortner 2003).

Studovány byly kosterní pozůstatky jedinců z lokality Pohansko – *Jižní předhradí*. Pro možné srovnání s dalšími pohřebišti na Pohansku byly studovány také kosterní pozůstatky z těchto pohřebišť, s výjimkou nově objevených kosterních pozůstatků pohřbených kolem druhého kostela na severním předhradí, jejichž zpracování stále probíhá. Celkem byly na *Jižním předhradí* pro paleopatologickou analýzu k dispozici kosterní pozůstatky 190 jedinců (tab. 40).

	Males	Females	Non-adults	Non-determined	Total
JP	30	54	87	19	190

Tabulka 40: Břeclav – Pohansko. Jižní předhradí. Počty jedinců, u nichž bylo provedeno paleopatologické hodnocení.

Table 40: Břeclav – Pohansko, Southern Suburb. Number of individuals, that was paleopathologically studied.

Kosterní pozůstatky každého jedince z disperzních pohřebišť *Jižního předhradí* byly makroskopicky prohlédnuty, v některých případech s použitím lupy. Prohlédnuty byly také kosterní pozůstatky srovnávacího souboru jedinců z pohřebišť okolo prvního kostela. V případě nutnosti bylo u vybraných kostí provedeno rentgenologické vyšetření. U vybraných jedinců byl odebrán vzorek pro histologickou analýzu, ovšem pouze v případech, kdy nedošlo k významnému poškození kosterních pozůstatků nebo dané paleopatologické léze. U jednoho jedince byl učiněn také pokus o izolaci DNA *Mycobacterium tuberculosis*, která byla provedena na dvou nezávislých pracovištích. V jednom případě pak bylo provedeno micro CT vyšetření. Metodika hodnocení jednotlivých paleopatologických změn je popsána zvlášť u každé kapitoly, stejně jako metodika analýzy DNA.

Patologické změny na jednotlivých kostech spolu s výsledky specifických vyšetření jsou popsány zvlášť pro lebku a postkraniální skelet v katalogu. V případě chorob chrupu bylo využito spolupráce s Mgr. A. Pavlůskovou, která se ve své diplomové práci zabývala studiem kazivosti zubů a pomohla s vypracováním kapitoly o kazivosti chrupu na disperzních pohřebišťích z *Jižního předhradí*. Bohužel nebyly k dispozici primární záznamy o každém jedinci, proto nejsou v katalogu změny na chrupu zaznamenány a v kapitole paleopatologie je uvedeno pouze vyhodnocení celé populace.

Populační vyhodnocení bylo provedeno u *cribra orbitalia*, hypoplazie zubní skloviny, kazivosti zubů, traumat, degenerativně produktivních změn a v případě Schmorlových uzlů. Ovšem na interpretovatelnost výsledků má značný vliv špatná zachovalost kosterních pozůstatků jedinců pohřbených na disperzních pohřebišťích *Jižního předhradí*. Interpretace výsledků populačního hodnocení artrotických změn a Schmorlových uzlů je komplikována nejasnou etiologií těchto změn. Přesto jsme se pokusili ze zchovalých kosterních pozůstatků získat maximální množství informací k vytvoření co možná nej přesnějšího obrazu o zdravotním stavu dané populace.

Pro potřeby hodnocení a srovnání frekvence některých paleopatologických změn, u kterých je prokázána závislost na věku, byla populace rozdělena na několik věkových kategorií. Pro možné budoucí

srovnání s populací pohřbenou okolo druhého kostela na Pohansku bylo použito stejných věkových kategorií (tab. 41), které použil Sládek a kol. (2017). U nedospělých jedinců jsme použili věkové kategorie podle Knussmana (1988), modifikovaných podle Sládka a kol. (2017), kteří zařadili novorozence a kojence do jednoho roku do samostatné kategorie. Pro dospělé jedince bylo použito rozdělení do věkových kategorií doporučené Grauerovou (2016). Její rozdělení na mladé dospělé 20–34,9, střední dospělé 35–49,9 a staré dospělé 50 a více let respektuje rozvoj senescenčních změn. V 35 letech jsou jasně zřetelné degenerativní změny a v 50 letech jsou již přítomny extenzivní degenerativní změny (Sládek – Makajevová – Berner 2017). Pokud se odhadnutý věkový interval, u některého jedince nacházel na rozhraní dvou věkových kategorií, byl vypočten průměr z určeného věkového intervalu a podle výsledku byl jedinec zařazen do konkrétní věkové kategorie.

Age categories	Age interval
Infans Ia	birth – 1 year
Infans Ib	1–6,9 years
Infans II	7–13,9 years
Juvenis	14–19,9 years
Young adults	20–34,9 years
Middle adults	35–49,9 years
Old adults	50+ years

Tabulka 41: Věkové kategorie.

Table 41: Age categories.

11.3.1 Nespecifické projevy biologického stresu

Mezi nespecifické projevy biologického stresu bývají řazena *cribra orbitalia*, *cribra cranii* a hypoplazie zubní skloviny (HZS).

11.3.1.1 *Cribra orbitalia* a *cribra cranii* (porotická hyperostóza)

V případě *cribra orbitalia* se jedná o makroskopicky zřetelné okrsky porozity a skupiny spojujících se otvůrků nebo trámečků v přední části stropu očnice. *Cribra cranii* jsou prominující houbovitě okrsky kostní tkáň, lokalizované na *lamina externa* lebečních kostí, zvláště temenních a čelní kosti. V obou případech je pravděpodobně příčinou hyperplazie červené kostní dřevě v důsledku anémie (El-Najjar – Ryan – Turner et al. 1976; Horáčková – Strouhal – Vargová 2004, 143). Zmiňována je zejména anémie z nedostatku železa (Kozłowski – Witas 2012; Stuart-Macadam 1985; 1992; Walker – Bathurst – Richman et al. 2009). K anémiím dochází v důsledku některých onemocnění a také při poruchách výživy. Z tohoto důvodu

většina autorů (Angel 1964; El-Najjar – Ryan – Turner et al. 1976; Mittler – van Gerven 1994; Nathan – Haas 1966) považuje *cribra orbitalia* (*cribra cranii*) za obecný důsledek poruchy výživy nebo také za známku přítomnosti chronického onemocnění v organismu (Wapler – Crubézy – Schultz 2004). Mohou být tedy považována za nespecifický ukazatel biologického stresu.

Cribra orbitalia byla hodnocena na základě metody Nathana a Haase (1966) a Robleda a kolektivu (1995), která je všeobecně používána. Na základě morfologického charakteru bylo použito jejich rozdělení do tří skupin:

I. stupeň: porotický typ – jedná se o drobné roztroušené otvůrky ve stropu očnice s převládající resorpcí kortikální vrstvy (obr. 114).

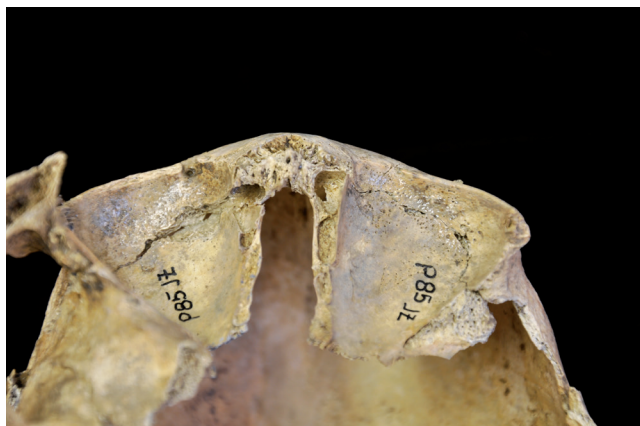II. stupeň: kribrotický typ – otvůrky jsou četnější a mají tendenci se spojovat, stejně jako u prvního typu převládá resorpce kortikální vrstvy (obr. 115).

III. stupeň: trabekulární typ – větší otvůrky nepravidelného tvaru, které jsou odděleny kostními trámcí uspořádanými radiálně; v tomto případě převládá hypertrofie diploe (Horáčková – Strouhal – Vargová 2004, 145; Nathan – Haas 1966; Robledo – Tranco – Brothwell 1995). Do analýzy byli zahrnuti jedinci s přítomností alespoň jednoho hodnotitelného stropu očnice.

Prevalenci *cribra orbitalia* v populaci z Jižního předhradí uvádí tabulka 42. V populaci z Jižního předhradí nebyl zjištěn statisticky významný rozdíl mezi muži (17 %) a ženami (17 %).

Nejvyšší výskyt byl zjištěn u nedospělých jedinců (53 %), přičemž nejvíce se vyskytoval porotický typ *cribra orbitalia* (tab. 42, 43). Ve srovnání s populací z pohřebiště okolo prvního kostela byl vyšší výskyt *cribra orbitalia* zjištěn u populace z Jižního předhradí, ovšem rozdíl mezi populacemi nebyl statisticky významný. Polohu jedinců s výskytem *cribra orbitalia* na disperzních pohřebištích Jižního předhradí ukazuje obrázek 116.

Po rozdělení na jednotlivé věkové kategorie byl nejvyšší výskyt *cribra orbitalia* v populaci z Jižního předhradí zjištěn ve věkové kategorii 14–19,9 let, na rozdíl od populace pohřbené okolo prvního kostela, kde byl v této věkové kategorii výskyt nulový (tab. 44). Nejvyšší výskyt u populace z pohřebiště okolo prvního kostela byl u dětí do jednoho roku, ovšem na Jižním předhradí spadají do této věkové kategorie pouze dva jedinci na rozdíl od 21 jedinců z pohřebiště okolo prvního kostela. Absenci jedinců do jednoho roku Drozdová (2005, 120) vysvětluje problematickou zachovalostí kosterních pozůstatků nejmenších dětí, zvláště v kombinaci se specifickostí pohřbívání na této lokalitě. Hroby byly roztroušeny mezi sídelními objekty a mohly být porušeny terénními pracemi. K jejich zachování jistě nepřispělo ani narušení této lokality orbou. Rozdíly mezi populacemi v jednotlivých věkových kategoriích nebyly statisticky významné.



Obr. 114: Břeclav – Pohansko. Jižní předhradí. Příklad porotického typu *cribra orbitalia* u osmiletého dítěte z hrobu JP/85, změny jsou viditelné hlavně v levé očníci. Foto K. Kalová.

Fig. 114: Břeclav – Pohansko. Southern Suburb. Example of porotic type of *cribra orbitalia* in the eight-year-old child from grave JP/85, changes are better visible in the left orbit. Photo K. Kalová.



Obr. 115: Břeclav – Pohansko. Jižní předhradí. Pohled na stropy oční ženy (16–20 let) z hrobu JP/70 s kribrotickým typem *cribra orbitalia*. Foto K. Kalová.

Fig. 115: Břeclav – Pohansko. Southern Suburb. Orbital roofs of the orbits in the female (16–20 years) from grave JP/70 with cribrate type of *cribra orbitalia*. Photo K. Kalová.

Ve srovnání s vybranými raně středověkými lokalitami patří *Jižní předhradí* ke kosterním souborům s vyšším výskytem *cribra orbitalia* (tab. 45). Nejnižší výskyt *cribra orbitalia* byl zjištěn na pohřebišti Mikulčice – hrad, které sloužilo k pohřbívání elity tehdejší společnosti (Velemínský – Dobšíková – Stránská 2009). Nejvyšší výskyt zaznamenal Beňuš s kolektivem (2010) u raně středověké populace z Borovců. Na *Jižním předhradí* byla *cribra cranii* zjištěna pouze u jedné dospělé ženy (24–30 let) z hrobu č. JP/121a, a to na obou parietálních kostech (obr. 117). U této ženy byl zjištěn také kribrotický typ *cribra orbitalia*.

11.3.1.2 Hypoplazie zubní skloviny (HZS)

Jedná se o vývojový defekt na labiálním (bukálním) povrchu korunky zubu (obr. 118), který je výsledkem dočasného přerušení tvorby zubní skloviny ameloblasty (Goodman – Song 1999; Hillson 1996). Podobně jako *cribra orbitalia* je hypoplazie považována za nesespecifický projev biologického stresu v dětství (Goodman 1993; Goodman – Martinez – Chavez 1991; Hillson 1996; Larsen – Hutchinson 1992). Mezi hlavními příčinami je zmiňována nemoc a špatná výživa. Defekt skloviny může také způsobit psychologický stres nebo trauma vyvíjejícího se zubu (Lewis 2007).

	Males			Females			Non-adults			Total		
	N	n	%	N	n	%	N	n	%	N	n	%
JP	18	3	17	23	4	17	30	16	53	71	23	32
VD	105	8	8	52	5	10	85	49	58	242	62	26

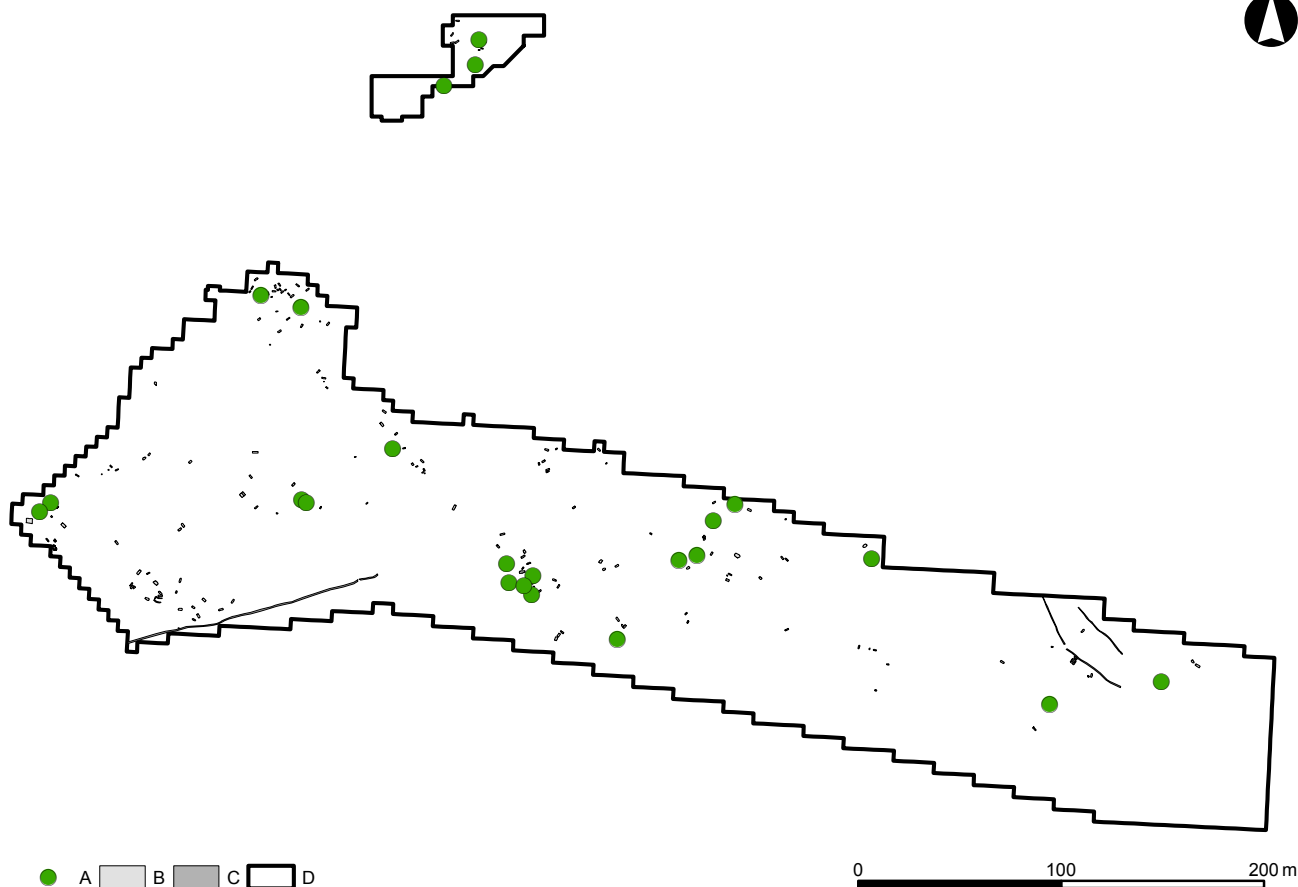
Tabulka 42: Břeclav – Pohansko. Jižní předhradí, Velmožský dvorec. Prevalence *cribra orbitalia* v populacích z disperzních pohřebišť a z kostelního hřbitova (N – počet zachovalých stropů oční, n – počet stropů oční s *cribra orbitalia*).

Table 42: Břeclav – Pohansko. Southern Suburb, Magnate's Manor. Prevalence of *cribra orbitalia* in population from dispersed burial grounds and church cemetery (N – number of preserved orbital roofs, n – number of affected orbital roofs).

	Dextra				Sinistra			
	N	P %	C %	T %	N	P %	C %	T %
JP	62	14,5	8,1	1,6	62	14,5	12,9	1,6
VD	259	12,0	5,8	3,1	256	11,3	6,3	3,9

Tabulka 43: Břeclav – Pohansko. Jižní předhradí, Velmožský dvorec. Prevalence jednotlivých typů *cribra orbitalia* z disperzních pohřebišť a z kostelního hřbitova (N – počet hodnotitelných stropů oční, P % – prevalence porotického typu, C % – prevalence kribrotického typu, T % – prevalence trabekulárního typu).

Table 43: Břeclav – Pohansko. Southern Suburb, Magnate's Manor. Prevalence of types of *cribra orbitalia* in populations from dispersed burial grounds and church cemetery (N – number of preserved orbital roofs, P % – prevalence of porotic type, C % – prevalence of cribrate type, T % – prevalence of trabecular type).



Obr. 116: Břeclav – Pohansko. Jižní předhradí. Poloha jedinců s výskytem *cribra orbitalia*. Legenda: A – jedinci s *cribra orbitalia*, B – hrob, C – žlab, D – hranice výzkumu.

Fig. 116: Břeclav – Pohansko. Southern Suburb. Position of the individuals with *cribra orbitalia* in the Southern Suburb. Key: A – individuals with *cribra orbitalia*, B – grave, C – trench, D – excavation border.

CO	JP			VD		
	N	n	%	N	n	%
0–0,99	0	0	0,0	12	8	66,7
1–6,9	16	8	50,0	66	35	53,0
7–13,9	12	7	58,3	23	7	30,4
14–19,9	3	2	66,7	6	0	0,0
20–34,9	6	1	16,7	60	9	15,0
35–49,9	18	2	11,1	52	2	3,8
50+	14	2	14,3	36	2	5,6
Total	69	22	31,9	255	63	24,7

Tabulka 44: Břeclav – Pohansko. Jižní předhradí, Velmožský dvorec. Porovnání výskytu *cribra orbitalia* z disperzních pohřebišť a z kostelního hřbitova v určených věkových kategoriích (N – počet zachovalých stropů očních, n – počet stropů očních s *cribra orbitalia*).

Table 44: Břeclav – Pohansko. Southern Suburb, Magnate's Manor. Comparison of *cribra orbitalia* frequency in both populations from dispersed burial grounds and church cemetery in determined age categories (N – number of orbital roofs, n – number of orbital roofs with *cribra orbitalia*).



Obr. 117: Břeclav – Pohansko. Jižní předhradí. *Cribra cranii* na lebce dospělé ženy (24–30 let) z hrobu JP/121a. Foto K. Kalová.

Fig. 117: Břeclav – Pohansko. Southern Suburb. *Cribra cranii* in the skull of the adult female (24–30 years) from grave JP/121a. Photo K. Kalová.

Site	CO %	Dating	Source
JP	32	end of 8th – beginning of 10 century AD	–
VD	26	9th–10th century AD	–
Devín – za kostolom	25	11th–12th century AD	Beňuš et al. 2010
Devín – castle	33,8	9th century AD	Beňuš et al. 2010
Borovce	48,8	8th – beginning of 12th century AD	Beňuš et al. 2010
Mikulčice – castle	9,5	9th–10th century AD	Velemínský et al. 2009
Mikulčice – subcastle	32,8	9th–10th century AD	Velemínský et al. 2009
Dolní Věstonice NP	14,5	9th–11th century AD	Jarošová 2007
Dolní Věstonice VZ	19,1	11th–12th century AD	Jarošová 2007
Josefov	52	9th century AD	Velemínský et al. 2009

Tabulka 45: Porovnání frekvence výskytu *cribra orbitalia* u vybraných raně středověkých populací (podle Beňuš et al. 2010; Jarošová 2007; Velemínský et al. 2009).

Table 45: Comparison of *cribra orbitalia* frequency in selected early medieval populations (according to Beňuš et al. 2010; Jarošová 2007; Velemínský et al. 2009).

Do analýzy byly zahrnuti všichni jedinci s alespoň jednou hodnotitelnou zubní korunkou. Zuby byly analyzovány makroskopicky a byla hodnocena přítomnost/absence hypoplastických proužků.

Podobně jako u *cribra orbitalia* nebyl zjištěn statisticky významný rozdíl mezi muži a ženami z Jižního předhradí. U nedospělých jedinců byl zaznamenán nižší výskyt hypoplazie zubní skloviny než u dospělé populace (tab. 46). Statisticky významný rozdíl nebyl zjištěn ani mezi muži a ženami z obou studovaných populací Pohanska.

Při rozdělení na věkové kategorie byl nejvyšší výskyt na Jižním předhradí zaznamenán u věkové kategorie 14–19,9 let, podobně jako u *cribra orbitalia* (tab. 47). V populaci z pohřebiště okolo prvního kostela byl nejvyšší výskyt zaznamenán ve věkové kategorii 20–34,9 let. Statisticky významné rozdíly nebyly zjištěny ani při srovnání jednotlivých věkových kategorií mezi oběma populacemi.

11.3.1.3 Biologický stres – shrnutí

Výskyt *cribra orbitalia* a hypoplazie zubní skloviny byl velmi podobný v obou populacích (tab. 43, 46). Jelikož se tyto dvě patologické léze objevují nejčastěji v dětském věku (Mittler – van Gerven 1994; Stuart-Macadam 1985), může to naznačovat podobný stres v dětství

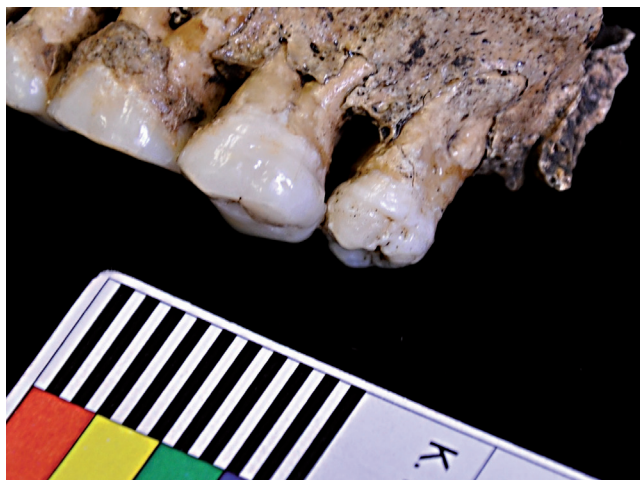
u obou těchto populací. Toto je celkem pochopitelné u raně středověké populace, děti z vyšší i nižší společenské vrstvy žily ve stejném prostředí a byly vystaveny stejným nemocem. Obertová a Thurzo (2008) připisují mortalitu dětí ze slovenské lokality Borovce (8. století až počátek 12. století) stresu z odstavení dítěte od kojení doprovázenému parazitárními chorobami a infekčními nemocemi. Tyto faktory byly u obou populací s největší pravděpodobností stejné. Na druhé straně Kaupová s kolektivem (2014) nenašli mezi odstavením a stupněm biologického stresu u velkomoravské populace žádnou spojitost. Ve své práci určovali dobu odstavení analýzou izotopů s následnou rekonstrukcí stravy u venkovské a „městské“ slovanské populace. Stupeň biologického stresu stanovovali na základě přítomnosti *cribra orbitalia*, porotické hyperostózy a endokraniálních lézí. Obertová a Thurzo (2004; 2008) vysvětlují přetrvávající vyšší výskyt *cribra orbitalia* ve věkových kategoriích 2–16 let prodloužením doby výživového stresu, nemocemi kumulujícími se v období dospívání v kombinaci se zvýšenými nároky organismu a zapojení dětí do náročnějších prací. Toto by mohlo vysvětlovat vysoký výskyt *cribra orbitalia* na Jižním předhradí ve věkové kategorii 7–19,9 let.

Frekvence *cribra orbitalia* je poměrně vysoká napříč různými raně středověkými populacemi (tab. 44, 47). Nejnižší výskyt byl zaznamenán v populaci pohřbené

	Males			Females			Non-adults			Total		
	N	n	%	N	n	%	N	n	%	N	n	%
JP	21	18	86	36	32	89	62	24	39	119	74	62
VD	100	84	84	58	42	72	92	27	29	250	153	61

Tabulka 46: Břeclav – Pohansko. Jižní předhradí, Velmožský dvorec. Prevalence hypoplazie zubní skloviny v populaci z disperzních pohřebišť a z kostelního hřbitova (N – počet jedinců s alespoň jednou zachovalou zubní korunkou, n – počet jedinců s hypoplazií zubní skloviny).

Table 46: Břeclav – Pohansko. Southern Suburb, Magnate's Manor. Prevalence of linear enamel hypoplasia in populations from dispersed burial grounds and church cemetery (N – number of individuals with at least one preserved tooth crown, n – number of individuals with identified linear enamel hypoplasia).



Obr. 118: Břeclav – Pohansko. Jižní předhradí. Hypoplazie zubní skloviny (HZS) dospělé ženy z hrobu JP/01 (35–40 let). Foto K. Kalová.

Fig. 118: Břeclav – Pohansko. Southern Suburb. Linear enamel hypoplasia (LEH) in the adult female (35–40 let) from grave JP/01. Photo K. Kalová.

LEH	JP			VD		
	N	n	%	N	n	%
0–0,99	0	0	0,0	6	0	0,0
1–6,9	33	6	18,2	59	6	10,2
7–13,9	25	17	68,0	22	17	77,3
14–19,9	6	6	100,0	9	7	77,8
20–34,9	22	17	77,3	74	64	86,5
35–49,9	17	15	88,2	54	43	79,6
50+	16	14	87,5	22	13	59,1
Total	119	75	63,0	246	150	61,0

Tabulka 47: Břeclav – Pohansko. Jižní předhradí, Velmožský dvorec. Frekvence výskytu hypoplazie zubní skloviny v jednotlivých věkových kategoriích populací z disperzních pohřebišť a z kostelního hřbitova (N – počet jedinců s alespoň jednou zachovalou zubní korunkou, n – počet jedinců s hypoplazií zubní skloviny).

Table 47: Břeclav – Pohansko. Southern Suburb, Magnate's Manor. Frequency of linear enamel hypoplasia in different age categories of populations from dispersed burial grounds and church cemetery (N – number of individuals with at least one valuable tooth crown, n – number of individuals with linear enamel hypoplasia).

na lokalitě Mikulčice – hrad, kde byla pohřbena elita tehdejší společnosti. Nejvyšší výskyt byl zjištěn u venkovské populace z Borovců (48,8%) (Obertová – Thurzo 2008), ale také na této lokalitě byly nalezeny hroby s bohatým inventářem. Nízký výskyt *cribra orbitalia* byl zjištěn rovněž na lokalitách Dolní Věstonice Na Pískách (NP) a Vysoká Zahrada (VZ) (Jarošová 2007) a na venkovské lokalitě Josefov (Stránská – Velemínský – Velemínská

2008). Zdá se tedy, že sociální stratifikace nebyla dostatečnou ochranou proti silným vlivům prostředí. Lékařská péče, která by zvýhodnila jedince vyšší společenské vrstvy, nebyla vyvinuta natolik, aby rizikové faktory eliminovala. Do jisté míry byla před vlivy prostředí ochráněna pravděpodobně pouze nejvyšší elita společnosti (Mikulčice – hrad).

Srovnání frekvence výskytu hypoplazie zubní skloviny mohlo být provedeno s populací z Mikulčic, se dvěma venkovskými populacemi (Prušánky, Josefov) (Gonzalez-Garcin – Soulard – Velemínský al. 2012; Trefný – Velemínský 2008) a s populací z lokality Borovce (tab. 48). V Josefově byli do analýzy zahrnuti pouze jedinci ve věku od pěti do dvanácti let. Trefný a Velemínský zaznamenali na venkovské lokalitě Prušánky nižší výskyt HZS než na centrální lokalitě Mikulčice – předhradí, kde byli pohřbeni jedinci střední a vyšší sociální vrstvy. Nejnížší výskyt byl zaznamenán na lokalitě Mikulčice – hrad, stejně jako v případě *cribra orbitalia*.

Petrásková (1999) studovala výskyt hypoplazie zubní skloviny v populaci pohřbené okolo prvního kostela na Pohansku. Ve své studii nenašla statisticky významný rozdíl ve výskytu HZS mezi jedinci z bohatě a chudě vybavených hrobů. Toto by mohlo být vysvětleno také christianizací společnosti, se kterou došlo ke změnám v pohřebním ritu (omezení hrobové výbavy).

Studován byl také současný výskyt *cribra orbitalia* spolu s hypoplazií zubní skloviny u jednoho jedince (tab. 49). Na rozdíl od *cribra orbitalia*, u kterých dochází k remodelaci, pokud se jedinec zotaví (Mittler – Van Gerven 1994), hypoplazie zubní skloviny zůstává permanentní připomínkou biologického stresu v dětství (Goodman – Rose 1990).

V populaci z Jižního předhradí se obě patologické léze vyskytly u 22,4% jedinců (13/58). V populaci z pohřebišť okolo prvního kostela to bylo pouze 8,6% (16/186) jedinců. Tento rozdíl byl statisticky významný ($\chi = 6,19$; $p = 0,0128$). V žádné věkové kategorii nebyl rozdíl mezi oběma studovanými populacemi z Pohanska statisticky významný. Rozdíl byl menší v nižších věkových kategoriích a zvětšoval se s rostoucím věkem, kdy ve věkové kategorii 35–49,9 let byl téměř statisticky významný. Je velmi těžké vyvozovat v tomto případě nějaké závěry, neboť počet jedinců je na Jižním předhradí velmi nízký. Ovšem zdá se, že jedinci pohřbení na pohřebišti okolo prvního kostela s koincencí obou patologických lézí umírali méně. Bylo tedy více těch, kteří se zotavili a zůstala u nich pouze hypoplazie zubní skloviny, jejíž výskyt je u obou populací téměř shodný. Výskyt *cribra orbitalia* a koincidence obou patologických projevů je u populace pohřbené okolo prvního kostela nižší. U populace z Jižního předhradí jejich výskyt přetrvává i u vyšších věkových kategoriích, což může být způsobeno horšími životními podmínkami (strava, větší biologický stres). Tato interpretace by

Burial Site	Dating	CO	LEH	CO+LEH
		%	%	%
JP	end of 8th – beginning of 10 century AD	32	61,6	22,4
VD	9th–10th century AD	26	61,0	8,6
Mikulčice – castle	9th–10th century AD	9,5	10,6	–
Mikulčice – subcastle	9th–10th century AD	32,8	30,6	–
Dolní Věstonice NP	9th–11th century AD	14,5	–	–
Dolní Věstonice VZ	11th–12th century AD	19,1	–	–
Josefov	9th century AD	20,8	62,5	–
Prušánky	–	–	17,9	–
Devín – za kostolom	11th–12th century AD	26,6	–	–
Devín – castle	9th century AD	25,8	–	–
Borovce	8th beginning of 12th century AD	48,8	27,6	11,2

Tabulka 48: Srovnání hodnocených ukazatelů s vybranými raně středověkými populacemi.

Table 48: Comparison of evaluated markers with selected early medieval populations.

byla logická, pokud byla příčinou obou patologických lézí stejná stresová situace. Pokud byly příčiny rozdílné a vezmeme-li v úvahu osteologický paradox (Wood – Milner – Harpending et al. 1992), pak jedinci na Jižním předhradí mohli být odolnější a zakusili více stresových epizod, které se projeví jako hypoplazii zubní skloviny, tak jako *cribra orbitalia*. Jedinci pohřbení okolo prvního kostela podleli dřívě, než se stihla projevit také *cribra orbitalia*. V populaci z Jižního předhradí nebyl zjištěn rozdíl mezi muži a ženami (21,4%, 22,2 %), podobně tomu bylo i v populaci pohřbené okolo prvního kostela (6,3%; 9,8 %). V obou populacích se častěji vyskytovala hypoplazie zubní skloviny.

Poměrně vysoký výskyt HZS ve věkové kategorii 14–19,9 let v populaci z Jižního předhradí je také zajímavý.

CO+LEH	JP			VD		
	N	n	%	N	n	%
0–0,99	0	0	0,0	4	0	0,0
1–6,9	14	1	7,1	44	3	6,8
7–13,9	12	5	41,7	17	4	23,5
14–19,9	3	2	66,7	6	0	0,0
20–34,9	6	1	16,7	56	8	14,3
35–49,9	14	2	14,3	42	1	2,4
50+	9	2	22,2	17	0	0,0
Total	58	13	22,4	186	16	8,6

Tabulka 49: Břeclav – Pohansko. Jižní předhradí, Velmožský dvorec. Srovnání frekvence výskytu koincidence CO a HZS v různých věkových kategoriích populace z disperzních pohřebišť a z kostelního hřbitova (N – počet jedinců s hodnotitelným stropem očníce a alespoň jednou hodnotitelnou zubní korunkou, n – počet jedinců s výskytem obou patologických lézí HZS a CO).

Table 49: Břeclav – Pohansko. Southern Suburb, Magnate's Manor. Comparison of co-occurrence of CO and LEH in different age categories of populations from dispersed burial grounds and church cemetery (N – number of individuals, n – number of individuals with co-occurrence of CO and LEH).

V této věkové kategorii většinou dochází k poklesu úmrtnosti. Je možné, že v tomto věku byly dospívající jedinci na Jižním předhradí, u kterých se HZS v dětství vytvořila, oslabeni přetrvávajícím stresem a nebyli schopni čelit další zátěži (zapojení do náročnějších prací v komunitě) a vysokým nárokům organismu v dospívání. Podobná situace je i na pohřebišti okolo prvního kostela na Pohansku, ovšem tam je nejvyšší výskyt až ve věkové kategorii 20–34,9 let (tab. 46). Jediné srovnání v současném výskytu *cribra orbitalia* a HZS mohlo být provedeno se slovenskou lokalitou Borovce (Obertová – Thurzo 2008). V populaci z Jižního předhradí byl zjištěn vyšší výskyt obou patologických lézí u jednoho jedince, než v populaci z lokality Borovce (tab. 47), která na základě hrobové výbavy patřila k vyšší sociální vrstvě (Staššíková-Štukovská 1997). Na lokalitě Borovce je koincidence obou patologických lézí téměř stejná jako u populace pohřbené okolo prvního kostela na Pohansku.

11.3.2 Traumatické změny

Různé druhy traumatických změn patří k nejčastějším nálezům na kosterních pozůstatcích. Charakter traumatických změn dané populace může reflektovat určitý způsob života dané komunity (Roberts – Manchester 2005, 84–85). Trauma ovlivňuje kostru čtyřmi způsoby: částečné nebo kompletní porušení kostní kontinuity, abnormální přemístění nebo dislokace kloubu, porušení inervace nebo cévního zásobení kosti a záměrné ovlivnění abnormálního tvaru nebo obrysu kosti (Ortner 2003, 119). Mezi traumatické změny byly zařazeny všechny stopy zranění na kosterních pozůstatcích a také osifikace měkkých tkání (svalů a vazů), u nichž je velká pravděpodobnost traumatického původu. Frekvence výskytu a druhy zranění se u mužů a žen liší, což souvisí s vyšším rizikem vzniku pracovních a bojových zranění u mužů. Mění se také zastoupení různých

typů poranění u jednotlivých věkových kategorií (Horáčková – Strouhal – Vargová 2004, 61).

V každém případě je nutné si uvědomit, že zranění, která zanechají stopy na skeletu, tvoří jen část celého spektra možných poranění (Roberts – Manchester 2005, 85). Je také nutno brát v úvahu, že zranění vzniklá u nedospělých jedinců mohou být kompletně zhojena a stopy po nich jsou překryty následným růstem kostí, při kterém dochází k modelaci a remodelaci kostní tkáně. Zranění vzniklá v dětství potom nejsou na skeletu dospělého jedince patrná, a dochází tak k podhodnocení aktuální frekvence zlomenin v populaci reprezentované kosterním souborem.

11.3.2.1 Zlomeniny

Zlomeniny kostí patří mezi nejčastěji se vyskytující paleopatologické změny na skeletu. V této práci byly hodnoceny pouze zhojené nebo hojící se zlomeniny, u nichž byl proces hojení patrný již makroskopicky. Každá kost s makroskopickými známkami zlomeniny (viditelný kostní svalek nebo angulární deformace kosti) byla rentgenována v předozadní a laterální projekci. U každé zjištěné zlomeniny byla zaznamenána její poloha, typ, možné zkrácení kosti nebo dislokace jednotlivých fragmentů, stejně jako případné zánětlivé změny.

Zranění na lebce

Na lebce dochází ke zlomeninám zejména na kostech obličejového skeletu a na kostech lební báze. Identifikace těchto fraktur v kosterním materiálu je často komplikovaná, zejména proto, že se ve většině případů jedná o vážná zranění, která jsou smrtelná. Nezhojené fraktury lze identifikovat pouze podle typického průběhu lomných linií. Téměř nemožná je identifikace nezhojených zlomenin ve fragmentárních kosterních pozůstatcích (Horáčková – Strouhal – Vargová 2004, 68–70).

Mezi specifické zlomeniny obličejového skeletu patří zlomeniny nosních kůstek (*ossa nasalia*). Tyto zlomeniny lze v kosterním materiálu identifikovat, jelikož ve většině případů nejsou smrtelné, zlomené fragmenty se jen velmi zřídka vrátí do původní pozice, a nosní kůstky tak zůstanou výrazně deformované. Na druhé straně je nutné si uvědomit, že v této oblasti dochází

ke vzniku mnoha variet, a tak radiodiagnostické vyšetření není nejlepší technikou pro potvrzení fraktury nosních kůstek (Rubinstein – Strong 2000). V případě zlomeniny bez následné deformace je velmi těžké frakturu identifikovat (Walker 1989). V případě tupých poranění lební klenby se může jednat o malá poranění v podobě mělké jamky nebo rozsáhlejší impresivní zlomeniny. Rozpoznat nezhojené zlomeniny lební klenby je v kosterních pozůstatcích velmi obtížné (Horáčková – Strouhal – Vargová 2004, 68). Na Jižním předhradí byla identifikována celkem tři zranění obličejového skeletu a dvě zranění lební klenby (tab. 50).

Kromě zlomenin nosních kůstek (obr. 119) byla na obličejovém skeletu jedinců z Jižního předhradí identifikována také zlomenina v oblasti horní čelisti. Jedná se o již zhojenou zlomeninu lokalizovanou na spodním okraji pravé očníce, která byla zjištěna na kosterních pozůstatcích dospělé ženy (40–50 let) z hrobu JP/23 (obr. 120). V místě zlomeniny je ještě viditelný svalek.

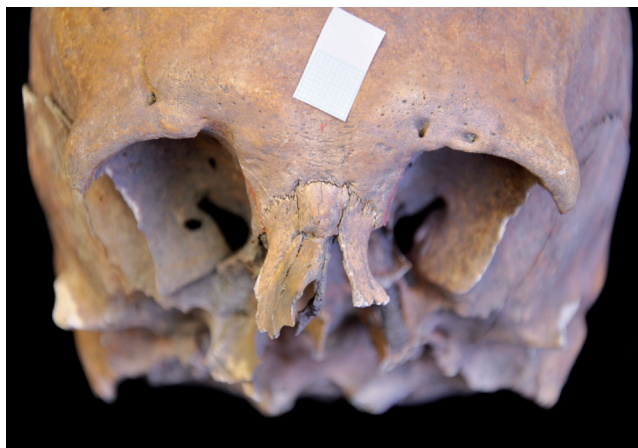V kosterní kolekci byla zjištěna také jedna zhojená zlomenina dolní čelisti (obr. 121), která se projevila její deformací. Jedná se o kosterní pozůstatky dospělé ženy (20–24 let) z hrobu JP/106, u které došlo pravděpodobně ke zlomenině v oblasti *ramus mandibulae dexter*, ovšem nelze vyloučit ani zlomeninu v oblasti pod pravým kondylem nebo kombinaci obou možností. Na kosti je patrná deformace *processus condylaris* a *processus coronoideus*. *Ramus mandibulae* je na pravé straně nižší a předozadně zúžený. Na rentgenovém snímku není linie lomu zcela zřetelná. Aby byla diferenciální diagnóza kompletní, je nutné vzít v úvahu také vývojovou anomálii.

Z pohledu klinické literatury dochází ke zlomeninám dolní čelisti nejčastěji při pěstním souboji anebo při dopravních nehodách, neboť prominující brada je vystavena možnému úderu nebo nárazu. V případě pěstních soubojů je častější zlomenina v oblasti *angulus mandibulae* a méně častá zlomenina *processus condylaris et alveolaris* nebo zlomenina střední části dolní čelisti (Fridrich – Pena-Velasco – Olson 1992). V případě zlomenin *processus condylaris* je druhou nejčastější příčinou, po autonehodách, pád. U zlomenin v oblasti *ramus mandibulae* bývá nejčastější příčinou napadení (King – Scianna – Petruzzelli 2004). Z pohledu raně středověké

Grave No.	Sex	Age	Bone involved	
JP/23	F	40–50	maxilla	splanchnocranium
JP/93	F	30–35	os frontale (dextra)	neurocranium
JP/106	F	20–24	mandibula	splanchnocranium
JP/129	M	35–40	os frontale (sinistra)	neurocranium
JP/148	M	35–39	ossa nasalia	splanchnocranium

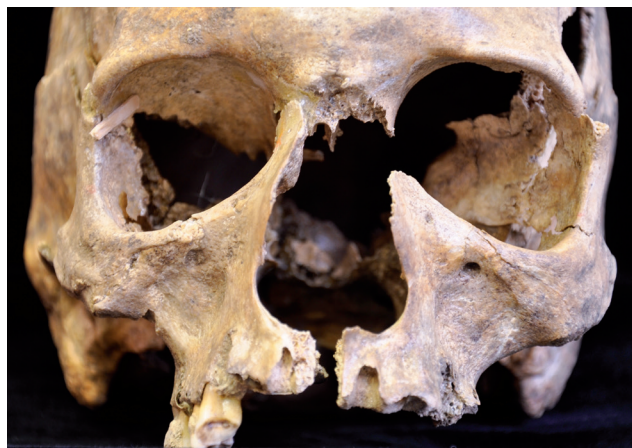Tabulka 50: Břeclav – Pohansko. Jižní předhradí. Přehled jedinců s identifikovanou zlomeninou na lebce.

Table 50: Břeclav – Pohansko. Southern Suburb. Individuals with identified fracture of the skull.



Obr. 119: Břeclav – Pohansko. Jižní předhradí. Příklad zlomeniny nosních kůstek u dospělého muže (35–39 let) z hrobu JP/148. Foto K. Kalová.

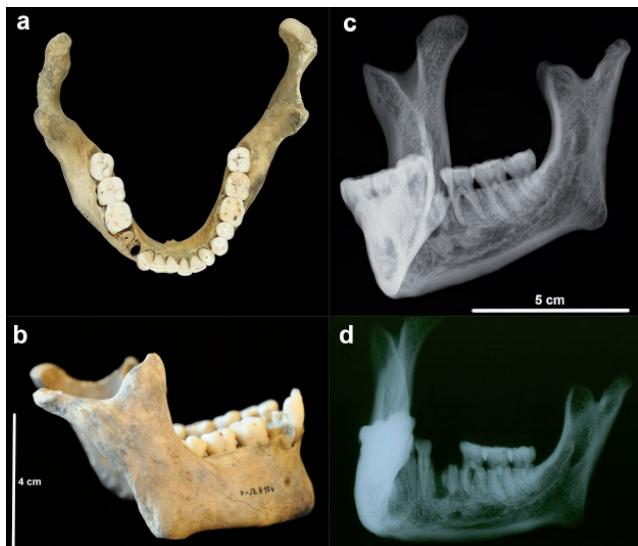
Fig. 119: Břeclav – Pohansko. Southern Suburb. Fracture of nasal bones in the adult male (35–39 years) from grave JP/148. Photo K. Kalová.



Obr. 120: Břeclav – Pohansko. Jižní předhradí. Frontální pohled na lebku dospělé ženy (40–50 let) z hrobu JP/23 se zhojenou zlomeninou na spodním okraji pravé očnice. Foto K. Kalová.

Fig. 120: Břeclav – Pohansko. Southern Suburb. Frontal view of the skull of the adult female (40–50 years) from grave JP/23 with healed fracture on the inferior margin of the right orbit. Photo K. Kalová.

populace a vzhledem ke zranění v oblasti *ramus mandibulae* a *processus condylaris* je možné, že se mohlo jednat i o zranění utržené v pěstním souboji. Ovšem jelikož se jedná o mladou ženu, která podle hrobového inventáře patřila k vyšší sociální vrstvě, a ke zlomenině došlo s největší pravděpodobností v období dospívání, ale nelze vyloučit ani dřívější období, je hledání možné příčiny traumatu komplikovanější.



Obr. 121: Břeclav – Pohansko. Jižní předhradí. Mandibula dospělé ženy z hrobu JP/106 (a – pohled na pravý *ramus mandibulae*, b – horní pohled na dolní čelist, c, d – rentgenové snímky pravého *ramus mandibulae*). Foto K. Kalová.

Fig. 121: Břeclav – Pohansko. Southern Suburb. Mandible of the adult female from grave JP/106 (a – right mandibular ramus, b – superior view of the mandible, c, d – X-ray images of the right mandibular ramus). Photo K. Kalová.

Ze zranění v oblasti neurokrania bylo identifikováno v kosterních pozůstatcích studované populace pravděpodobně tupé poranění horního okraje levé očnice u muže z hrobu JP/129 (obr. 122). Druhým identifikovaným zraněním v oblasti neurokrania je opět zranění na čelní kosti, v tomto případě na její pravé části – jedná se o malou prohlubeň, která má tvar mělčeho žlábků, u dospělé ženy z hrobu JP/93.

Celkem byly v kosterních pozůstatcích dospělých jedinců identifikovány tři zlomeniny v oblasti obličejové části lebky (3,6 %). Zlomeninu v oblasti obličejového skeletu utrpěl pouze jeden muž (3,3 %) a dvě ženy (3,7 %). Rozdíl mezi muži a ženami nebyl statisticky významný. Kromě výpočtu frekvence na základě počtu jedinců bylo použito také výpočtu na základě zachovalosti obličejové části lebky. U dospělých bylo možné hodnotit splanchnokranium pouze u 27 jedinců. Frekvence zlomenin na základě zachovalosti tak u všech dospělých jedinců činí 11 %.

V případě zranění neurokrania je u žen prevalence 1,9 % a u mužů 3,3 %, v případě výpočtu na základě počtu jedinců. V celé populaci z Jižního předhradí je to 2,4 %. Neurokranium bylo možno u populace na Jižním předhradí hodnotit u 36 dospělých jedinců, prevalence zranění je tedy 5,6 %, v případě výpočtu na základě počtu zachovalých mozkoven.

Zlomeniny kostí končetin

Hodnocení zlomenin dlouhých kostí končetin (*clavícula, humerus, ulna, radius, femur, tibia, fibula*) bylo založeno na metodě vytvořené Juddovou (2002) a modifikované podle Likovského a kol. (2008). Hodnocen byl také výskyt zlomenin na plochých kostech (*scapula, pelvis*).



Obr. 122: Břeclav – Pohansko. Jižní předhradí. Zlomenina horního okraje levé očníce dospělého muže (35–40 let) z hrobu JP/129. Foto K. Kalová.

Fig. 122: Břeclav – Pohansko. Southern Suburb. Fracture of the superior margin of the left orbit in the adult male (35–40 years) from grave JP/129. Photo K. Kalová.

Kosti s makroskopicky identifikovanými zlomeninami byly rentgenovány v předozadní a laterální projekci, a pokud to bylo možné, ve srovnání s druhostrannou kostí. Na rentgenovém snímku byla hodnocena lomná linie, projevující se jako linie zvýšené kostní density. Je nutné vzít v úvahu, že absence této densní linie automaticky zlomeninu nevylučuje. V případě dlouhého časového odstavu od zlomení kosti tato lomná linie viditelná být nemusí, neboť kortikální remodelace kostního svalku může stopy po ní zamaskovat (Ortner 2003, 145). Frekvence byly vypočítány na základě počtu jedinců a také na základě zachovalosti jednotlivých kostí, zvláště pro muže a pro ženy. V kosterních pozůstatcích nedospělých jedinců nebyla identifikována žádná zlomenina dlouhých kostí (vyjma kostí ruky a nohy).

Grave. No.	Sex	Age (years)	Bone
JP/01	F	35–40	ulna
JP/08	F	70–	radius
JP/13	F	45–55	ulna
JP/42	M	35–40	clavicula
JP/82	M	66–64	clavicula
JP/175	M	30–35	fibula

Tabulka 51: Břeclav – Pohansko. Jižní předhradí. Seznam jedinců s identifikovanou zlomeninou dlouhé kosti.

Table 51: Břeclav – Pohansko. Southern Suburb. List of the individuals with identified fracture of the long bone.

Tabulka 51 ukazuje soupis zjištěných zlomenin, bez kostí ruky a nohy, v poloze Jižní předhradí. Celkem bylo na Jižním předhradí identifikováno šest zlomenin dlouhých kostí končetin, u tří mužů a tří žen. U žen převažují zlomeniny předloktí, u mužů zlomeniny klíční kosti a vyskytla se u nich jedna zlomenina na dolní končetině (obr. 123).

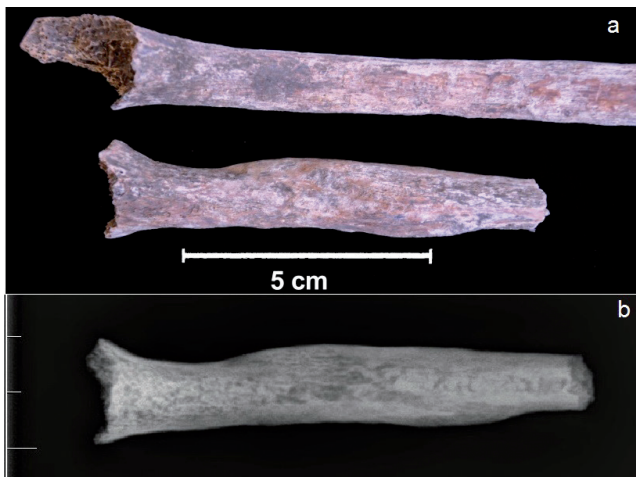Frekvence zlomenin u jednotlivých kostí na Jižním předhradí a na pohřebišti okolo prvního kostela uvádí tab. 52. U mužů na Jižním předhradí byla nejčastěji zlomena klíční kost, u mužů pohřbených okolo prvního kostela to byla loketní kost. U žen z Jižního předhradí došlo nejčastěji ke zlomení loketní kosti, u žen pohřbených na pohřebišti okolo prvního kostela ke zlomení vřetenní kosti. Častěji se také zlomeniny nacházely na kostech horní končetiny.

Frekvence zlomenin dlouhých kostí je v populaci z Jižního předhradí 1,5% (tab. 53). U mužů byl zjištěn vyšší výskyt zlomenin než u žen, rozdíl však nebyl statisticky významný. Při porovnání s dalšími populacemi z Pohanska bylo nejvíce zlomenin identifikováno právě na kosterních pozůstatcích jedinců z Jižního předhradí, nejméně zlomenin bylo zjištěno u populace z pohřebiště okolo prvního kostela. Rozdíly mezi těmito třemi populacemi však nebyly statisticky významné.

	VD Males			JP Males			VD Females			JP Females		
	N	n	%	N	n	%	N	n	%	N	n	%
scapula	152	0	0,0	29	0	0,0	58	1	1,7	34	0	0,0
clavicula	132	4	3,0	11	2	18,2	58	0	0,0	24	0	0,0
humerus	118	1	0,8	18	0	0,0	53	0	0,0	29	0	0,0
ulna	84	5	6,0	17	0	0,0	28	0	0,0	25	2	8,0
radius	106	4	3,8	21	0	0,0	39	2	5,1	26	1	3,8
os ischii	144	1	0,7	22	0	0,0	66	1	1,5	27	0	0,0
femur	174	0	0,0	28	0	0,0	86	0	0,0	36	0	0,0
tibia	158	2	1,3	15	0	0,0	85	0	0,0	20	0	0,0
fibula	41	0	0,0	8	1	12,5	27	0	0,0	14	0	0,0
Total	1109	17	1,5	169	3	1,8	500	4	0,8	235	3	1,3

Tabulka 52: Břeclav – Pohansko. Jižní předhradí, Velmožský dvorec. Prevalence zlomenin dlouhých kostí u mužů a žen z disperzních pohřebišť a z kostelního hřbitova (N – počet zachovalých kostí, n – počet kostí s identifikovanou zlomeninou).

Table 52: Břeclav – Pohansko. Southern Suburb, Magnate's Manor. Frequency of long bone fractures in males and females from dispersed burial grounds and church cemetery (N – number of preserved bones, n – number of bones with identified fracture).



Obr. 123: Břeclav – Pohansko. Jižní předhradí. Šikmá zlomenina fibuly dospělého muže (30–35 let) z dvojhrobu JP/175–176, jedinec 175 (a – srovnání s druhostrannou kostí, b – rentgenový snímek. Foto K. Kalová).

Fig. 123: Břeclav – Pohansko. Southern Suburb. Oblique fracture of fibula in the adult male (30–35 years) from double grave JP/175–176, individual 175 (a – comparing with contralateral bone, b – X-ray image. Photo K. Kalová).

Zlomeniny kostí ruky a nohy

Výskyt zlomenin kostí ruky a nohy nebyl hodnocen na základě zachovalosti jednotlivých kostí, ale pouze na základě počtu jedinců. Identifikována byla pouze jedna zlomenina drobných kostí ruky, a to u devítiletého dítěte mužského pohlaví z hrobu JP/47 (pravý V. metakarp, obr. 124), tedy 1,15% nedospělých jedinců (1/87). Jedná se o nezhojenou zlomeninu, u které teprve začíná docházet k formování kostního svalu.

Vzhledem k tomu, že ve většině kosterních souborů nebývají systematicky studovány zlomeniny kostí ruky a nohy, nebylo možné zjištěné výsledky srovnat s dalšími kolekcemi. Podle Horáčkové a kolektivu (2004, 73) je výskyt zlomenin záprstních kůstek častější u mužů a nejčastěji postihuje první a pátý metakarp.

Zlomeniny v oblasti hrudního koše (obratle, žebra)

Na páteři byla zjištěna kompresivní zlomenina obratlového těla prvního bederního obratle u dospělého muže (35–39 let) z hrobu JP/14. Tyto zlomeniny bývají výsledkem vertikálního působení síly na páteř (obr. 125). K těmto zraněním dochází zejména při skoku z výšky s dopadem na nohy nebo při pádu, a jedná se tedy o náhodná zranění (Ortner 2003, 144; Roberts – Manchester 2005, 105). Vznikají nejčastěji v místě přechodu méně pohyblivé a více pohyblivé části páteře, nejčastěji v oblasti přechodu hrudní a bederní páteře (Horáčková – Strouhal – Vargová 2004, 71). Často bývají spojovány s osteoporózou, která způsobuje oslabení kostní struktury (Roberts – Manchester 2005, 91).

Zlomeniny žeber patří mezi nejčastěji identifikované zlomeniny na kosterních pozůstatcích historických



Obr. 124: Břeclav – Pohansko. Jižní předhradí. Nezhojená zlomenina pátého metakarpu pravé ruky u devítiletého dítěte z hrobu JP/47. Foto K. Kalová.

Fig. 124: Břeclav – Pohansko. Southern Suburb. Unhealed fracture of the fifth metacarpal bone in the left hand of the nine-year-old child from grave JP/47. Photo K. Kalová.

populací. Je nutné si uvědomit, že pokud je zranění tak vážné, že dojde k poškození měkkých tkání, dochází ve většině případů ke smrti jedince a v takovém případě nebude zlomenina v kosterním materiálu s největší pravděpodobností odhalena, neboť perimortálně vzniklé zlomeniny žeber lze těžko odlišit od postmortálního poškození. Příčinou zlomenin žeber bývá nejčastěji tupé poranění hrudníku (Brickley 2006). Většinou bývají zlomena žebra ze střední části hrudníku, neboť kranialní žebra jsou částečně chráněna pletencem horní končetiny a kaudální žebra jsou kratší a často se tak vyhnou traumatu (Brickley 2006). Lokalizace zranění podle *corpus costae* závisí na typu síly, která zlomeninu způsobila. Málokdy je zlomenina lokalizována přímo v místě kontaktu. Při studiu kosterních pozůstatků je také nutno brát v úvahu, že zlomeniny



Obr. 125: Břeclav – Pohansko. Jižní předhradí. Pravděpodobná kompresivní zlomenina prvního bederního obratle dospělého muže z hrobu JP/14. Foto K. Kalová.

Fig. 125: Břeclav – Pohansko. Southern Suburb. Presumed compressive fracture of the fifth lumbar vertebra in the adult male from grave JP/14. Photo K. Kalová.

	Males			Females			Total		
	N	n	%	N	n	%	N	n	%
JP	169	3	1,8	235	3	1,3	404	6	1,5
VD	1109	17	1,5	500	4	0,8	1609	21	1,3
ODP	246	6	2,4	312	2	0,6	558	8	1,4

Tabulka 53: Břeclav – Pohansko. Zlomeniny dlouhých kostí u populace z disperzních pohřebišť a z kostelního hřbitova (N – počet zachovalých kostí, n – počet kostí s identifikovanou zlomeninou).

Table 53: Břeclav – Pohansko. Long bone fractures in the populations from dispersed burial grounds and church cemetery (N – number of preserved bones, n – number of long bones with identified fracture).

v místě chrupavky, která připojuje žebro k hrudní kosti, nebudou odhaleny.

Na kosterních pozůstatcích jedinců z *Jižního předhradí* byla identifikována zlomenina žebra pouze u jednoho jedince, a to u dospělé ženy (35–40 let) z hrobu JP/1. Jedná se o blíže neidentifikovatelný fragment žebra a zlomenina se nachází při sternálním konci kosti. Zlomeniny lokalizované při páteřním konci žebra nebo při sternálním konci jsou důsledkem tlaku na hrudník ze strany (Brickley 2006).

11.3.2.2 Traumatický ohyb kostí

Mezi možné traumatické změny můžeme řadit také případy výrazného nefyziologického ohybu dlouhých kostí. Ohyb dlouhých kostí bývá většinou spojován s řadou onemocnění, jako je například kongenitální pseudoartróza či metabolická onemocnění, nebo se špatnou intrauterinní polohou plodu a také s *osteogenesis imperfecta*. V případě intrauterinního ohybu však dochází většinou k narovnání kosti krátce po narození (Stuart-Macadam – Glencross – Kricum 1998).

K ohybu kosti může dojít i v důsledku opakovaného zatížení nebo traumatu. Pokud longitudinální síla nepřekročí kritickou hranici, tak se projevuje elasticita kosti a dochází k deformaci, která není trvalého charakteru a mizí s povolením zatížení. S pokračujícím stresem však dochází k deformaci trvalého charakteru. Další zatížení většinou končí zlomením kosti. Nejčastěji postiženou kostí bývá *ulna*, ale traumatický ohyb se může objevit i u dalších kostí, a to *radius*, *humerus*, *femur*, *tibia*, *fibula*, *clavicula* a také *mandibula*. K traumatickému ohybu může dojít u dětí, ale i u dospělých jedinců. Síla zodpovědná za traumatický ohyb se liší podle věku jedince a zasažené kosti (Stuart-Macadam – Glencross – Kricum 1998).

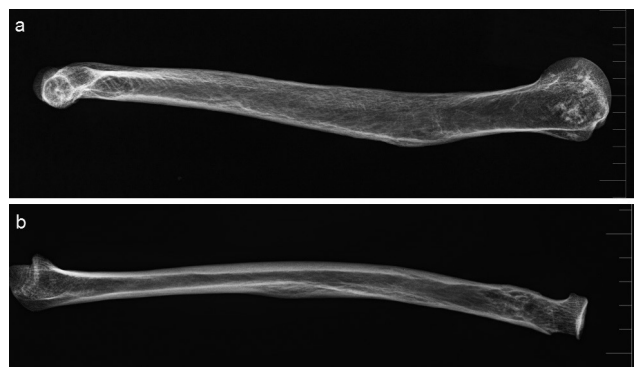
V případě traumatického ohybu kostí se většinou jedná o jednostranné postižení, a tak byli do této kapitoly zařazeni pouze jedinci, u nichž byl zjištěn jednostranný nefyziologický ohyb kosti. Pokud se jedná o oboustranné postižení je nutno uvažovat spíše o systémovém onemocnění. Je nutné si uvědomit, že v případě nefyziologického ohybu kostí může být

příčinou také zhojená subperiostální fraktura v dětství, ale v tomto případě se jedná také o traumatické postižení, a tak nedochází k velkému zkreslení výsledků.

V kosterních pozůstatcích jedinců z *Jižního předhradí* byl nefyziologický ohyb identifikován u dvou dospělých mužů z hrobů JP/20 (45–55 let) a JP/42 (35–40 let) (obr. 126). V obou případech se jednalo o výrazný jednostranný nefyziologický ohyb kosti a rentgenový snímek neprokázal případnou zlomeninu. Zlomeninu však v diferenciální diagnostice vyloučit nelze, neboť se mohlo jednat o velmi starou frakturu, která byla kompletně remodelována.

11.3.2.3 Sečné rány

Sečná zranění vznikají v důsledku dopadu předmětu s ostrou hranou na povrch těla. U historických populací se nejčastěji nacházejí na lebce. Rozsah a hloubka poranění závisí na síle dopadu předmětu, na jeho velikosti a hmotnosti. Charakteristickým znakem je přerušování kosti úzkou přímou štěrbinou. Jejich diagnostika je možná i v případě, že nejsou zhojené. Lokalizace sečného zranění může také naznačit, v jaké pozici je jedinec

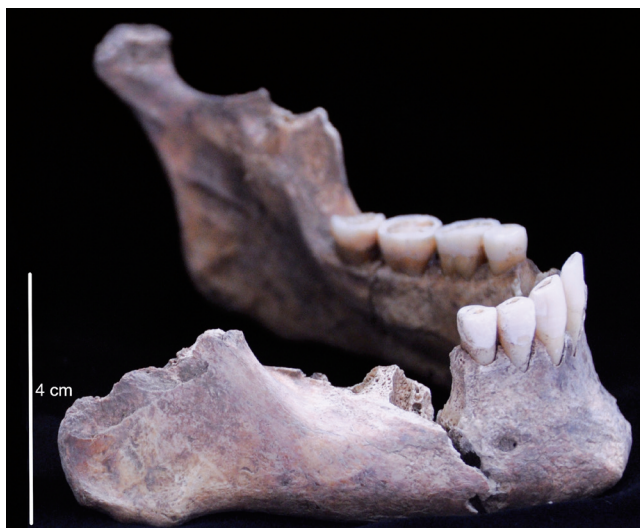

Obr. 126: Břeclav – Pohansko. Jižní předhradí. Rentgenový snímek pravděpodobně traumatického ohybu kostí u dvou dospělých mužů (a – levá pažní kost, hrob JP/20, b – pravá vřetenní kost, hrob JP/42). Foto K. Kalová.

Fig. 126: Břeclav – Pohansko. Southern Suburb. X-ray image of probably traumatically bended bones in two adult males (a – left humeral bone, grave JP/20, b – right radius, grave JP/42). Photo K. Kalová.

utrpěl nebo pozici útočníka či zbraně (Horáčková – Strouhal – Vargová 2004, 76). Podle průběhu linií na ploše sečné rány lze odhadnout směr pohybu zbraně, podle tvaru rány můžeme v některých případech usuzovat i na druh zbraně (Wenham 1989). Na rozdíl od jiného typu zranění mohou být sečná poranění bez větších pochybností považována za důkaz úmyslného násilí.

V poloze Jižní předhradí byly stopy po nezhojeném sečném zranění zjištěny na lebce a krčním obratli dospělého muže (30–35 let) z hrobu JP/132. V tomto případě se jednalo s největší pravděpodobností o jeden úder, který zasáhl mandibulu a třetí krční obratel a jehož směr byl medio-kaudální. Na mandibule odsekl šikmým zásekem *processus condylaris*, který však nebyl úplně přeseknut, neboť je zřetelné, že došlo částečně k odlomení. *Ramus mandibulae* byl pravděpodobně vylomen (fragменты nenalezeny). K vylomení mohlo dojít pootočením meče po jeho zaseknutí. Perimortální odlomení naznačují obloukovité linie na fragmentu mandibuly pravého *angulus mandibulae* při jeho horním okraji (obr. 127). Na třetím krčním obratli odsekl kaudální kloubní výběžek (obr. 128). Kde se meč zastavil, nelze identifikovat, neboť následující kaudální krční obratel se nezachovaly. Bohužel se v kosterních pozůstatcích nepodařilo nalézt fragment kosti, který patřil mezi kloubní výběžek a úhel mandibuly. Jak je již uvedeno výše, zdá se, že meč šel medio-kaudálně, částečně odsekl kondylární výběžek, načež asi došlo k jeho mírnému pootočení a dolomení kosti, a meč poté sjel na třetí krční obratel.



Obr. 127: Břeclav – Pohansko. Jižní předhradí. Pohled na pravou část mandibuly dospělého muže (30–35 let) z hrobu JP/132. Foto K. Kalová.

Fig. 127: Břeclav – Pohansko. Southern Suburb. Right part of the mandible of the adult male (30–35 years) from grave JP/132. Photo K. Kalová.

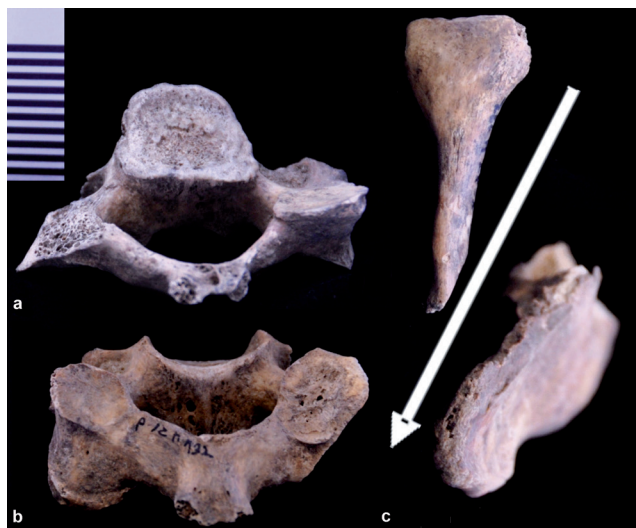
11.3.2.4. Posttraumatická osifikace měkkých tkání

Jedná se o osifikaci svalů a vazů následkem jejich traumatického poškození. V případě osifikace svalů mluvíme o *myositis ossificans*, jejíž příčinou bývá tupé pohmoždění svalu opakovanými mikrotraumaty a trvalé přetěžování svalové skupiny. Poprvé byla popsána Patinem roku 1692 (Parikh – Hyare – Saifuddin 2002). V místě dráždění svalového úponu dochází ke tvorbě spongiózní kosti, defekt bývá ohraničen na určitý sval nebo svalovou jednotku (Horáčková – Strouhal – Vargová 2004, 66). *Myositis ossificans* je klinicky dělena do dvou skupin na traumatický a netraumatický typ. Nejčastější příčinou ale bývá trauma, a to jak akutní, tak chronické (Mann 1993). Ve studii Geschicktera a Maseritze (1938) mělo 60% sledovaných případů traumatický původ. Ve zbývajících 40% však nebývá trauma zaznamenáno (Parikh – Hyare – Saifuddin 2002).

Stopy po svalovém poranění s následnou osifikací traumatem poškozené části svalu byly zjištěny u čtyř dospělých jedinců (tab. 54).

Z poranění vazů jsou dobře známé osifikace *lig. tibiofibulare*, ke kterým dochází většinou po vymknutí kotníku (Kennedy – Sama – Sigman 2000). Tato poranění byla identifikována také v raně středověké populaci z Mikulčic (Stloukal – Vyhnánek 1976, 123). Po traumatu tohoto vazů dochází ke vzniku nepravidelné osifikace mezi holenní a lýtkovou kostí.

Na Jižním předhradí byla zjištěna osifikace vazů pouze u dospělého muže (64–66 let) z hrobu JP/82 (obr. 130). K osifikaci došlo u vazů *lig. conoideum* a *lig.*



Obr. 128: Břeclav – Pohansko. Jižní předhradí. Sečné zranění u dospělého muže (30–35 let) z hrobu JP/132. Sečné zranění zasáhlo mandibulu (c) a třetí krční obratel (a, b). Foto K. Kalová.

Fig. 128: Břeclav – Pohansko. Southern Suburb. Sharp injury in the adult male (30–35 years) from grave JP/132. Sharp injury is found on the mandible (c) and on the third cervical vertebra (a, b). Photo K. Kalová.



Obr. 129: Břeclav – Pohansko. Jižní předhradí. Dorzální plocha distálního konce femuru se zbytkem *myositis ossificans* (označeno červeně) u dospělého muže (45–55 let) z hrobu JP/54. Foto K. Kalová.

Fig. 129: Břeclav – Pohansko. Southern Suburb. Dorsal surface of the distal end of the femur with *myositis ossificans* (marked in red) in the adult male (45–55 years) from grave JP/54. Photo K. Kalová.

transversum scapulea superius. Jelikož byla na laterálním konci lýtkové kosti identifikována zhojená zlomenina (viz zlomeniny dlouhých kostí), je možné, že k osifikaci zmíněných vazů došlo následkem stejného traumatu, které bylo příčinou této zlomeniny.

11.3.2.5 Amputace

Amputace je odstranění končetiny nebo její části v místě mezi dvěma klouby. Příčiny amputace mohou být různé: od přímého oddělení končetiny během ozbrojeného mezilidského konfliktu přes chirurgické odstranění končetiny po vážném poranění až po záměrné odstranění končetiny z důvodu trestu. V literatuře bývá také uváděn příklad postmortálních amputací po válečných konfliktech a bitvách, prováděných za účelem zjištění počtu zajatců nebo padlých (Roberts – Manchester 2005, 123).

Ve většině případů není těžké amputaci v kosterních pozůstatcích identifikovat. Může být však zaměněna za některé další paleopatologické léze. Nezhojená amputace může být přehlédnuta a považována za postmortální zlomeninu kosti. Je třeba dát také pozor na možnost záměny s pakloubem (špatně zhojená zlomenina kosti). V případě postižení distálních částí



Obr. 130: Břeclav – Pohansko. Jižní předhradí. Osifikace *lig. conoideum* a *lig. transversum scapulea sup.* u dospělého muže z hrobu JP/82. Foto K. Kalová.

Fig. 130: Břeclav – Pohansko. Southern Suburb. Ossification of the conoid and the superior transverse scapular ligament in the adult male from grave JP/82. Photo K. Kalová.

nohy je nutno také zvažovat omrzliny a choroby způsobující ztrátu distálních částí prstů (např. lepra nebo cukrovka). Přítomnost lepry je však u raně středověké populace málo pravděpodobná, neboť k jejímu rozšíření po celém kontinentu přispěly až křížácké výpravy v 11.–12. století (Horáčková – Strouhal – Vargová 2004, 114). Z našeho území jsou známy dva případy lepry, první ze Žatce z druhé poloviny 11. století (Likovský – Urbanová – Hájek *et al.* 2006) a druhý ze Křtin pravděpodobně z 13.–18. století (Strouhal – Horáčková – Likovský *et al.* 2002).


Hrob číslo JP/32

Hrob obsahoval téměř kompletní kosterní pozůstatky dospělého muže (45–55 let). Metatarzální kosti pravé nohy vykazují známky amputace proximálně od hlaviček kostí. Distální konce všech pěti metatarzálních kostí jsou zaobleny s kompletně uzavřenou dřevovou dutinou, kromě IV. a V. metatarzální kosti, které jsou zahroceny (obr. 131). Stupeň zhojení naznačuje, že jedinec amputaci přežil, a kosti měly čas se poměrně dobře zhojit. Na distálních koncích kostí

Grave No.	Sex	Age	Location of <i>Myositis ossificans</i>
JP/27	F	35–40	mandibula, proc. coronoid. sin.
JP/42	M	35–40	II. metatarsus dx., dorzální plocha
JP/54	M	45–55	femur dx., laterální část dorzální plochy distálně
JP/193	M	70+	tibia sin., meleolus medialis

Tabulka 54: Břeclav – Pohansko. Jižní předhradí. Přehled jedinců s *myositis ossificans*.

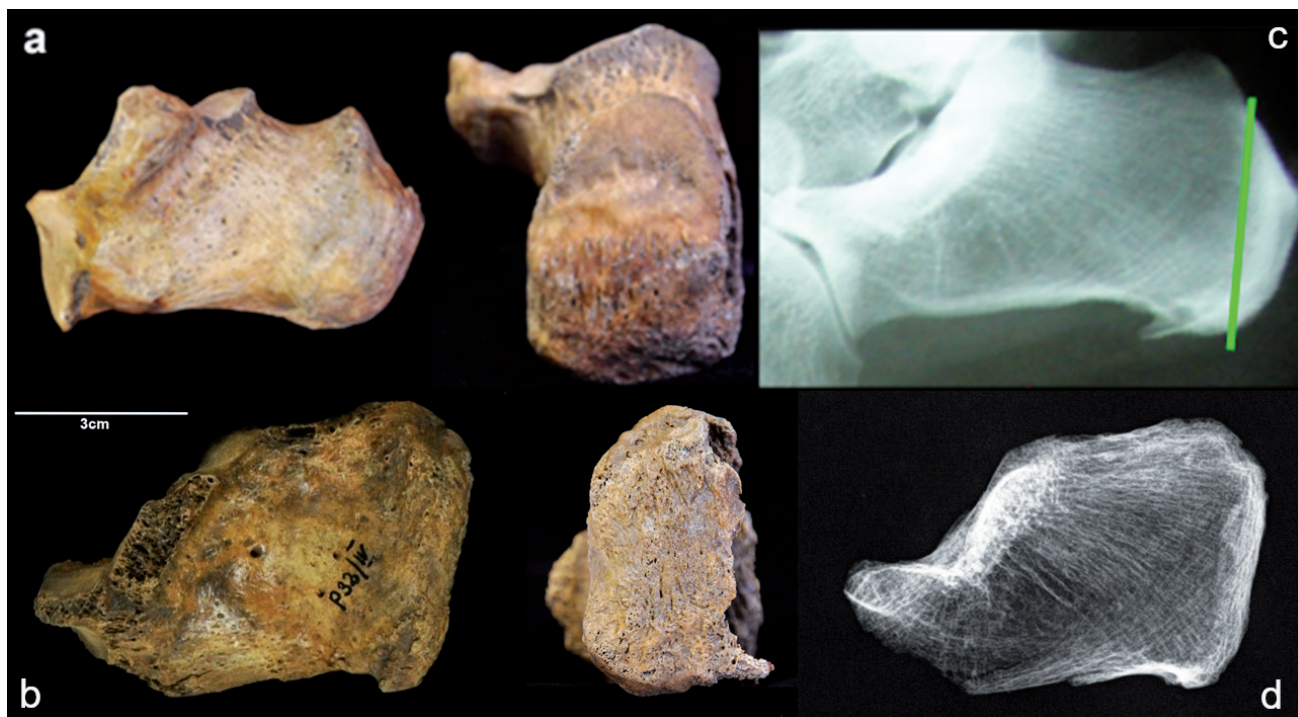
Table 54: Břeclav – Pohansko. Southern Suburb. Individuals with *myositis ossificans*.



Obr. 131: Břeclav – Pohansko. Jižní předhradí. Amputované pravé metatarsy (dorsální plochy) dospělého muže (45–55 let) z hrobu JP/32. Foto K. Kalová.

Fig. 131: Břeclav – Pohansko. Southern Suburb. Dorsal view of the amputated right metatarsal bones in the adult male (45–55 years) from grave JP/32. Photo K. Kalová.

jsou náznaky žlábkování a jsou zde osteofyty směřující plantárně. Další zajímavý nález je na patní kosti, kde je viditelně zkrácený *tuber calcanei*, který je abnormálně oploštělý (obr. 132). Na jeho zadní ploše je žlábkování podobné jako na distálních koncích metatarzálních kostí a mezi *facies posterior et inferior* a *facies posterior et medialis* jsou drobné osteofyty směřující mediodistálně. Bohužel není možné provést srovnání s druhostrannou patní kostí, neboť je značně poškozena. Zdá se však, jako by malá část *tuber calcanei* byla odseknuta. Na druhé straně nemůžeme vyloučit ani posttraumatickou artrotickou deformaci *tuber calcanei*. Možná je také deformace kosti zapříčiněná změnou způsobu chůze po amputaci. Vzhledem k lokalizaci pravděpodobné amputace je nutné mezi možné příčiny zjištěné patologické léze zařadit také omrznutí. Vzhledem k zahrocení čtvrtého a pátého metatarzu byla mezi možnými diagnózami zvažována také lepra. Bohužel kosti obličejového skeletu nebyly dobře zachovalé, ale na fragmentu části horní čelisti je zřetelně zachovalá *spina nasalis anterior* a otevřené alveoly v oblasti prvních řezáků indikují postmortální ztrátu zubů. U lepry také dochází k oboustrannému postižení, ale na zachovalých kostech levé nohy podobné změny zjištěny nebyly, ovšem postižení



Obr. 132: Břeclav – Pohansko. Jižní předhradí. Srovnání patní kosti dospělého muže (45–55 let) z hrobu JP/32 (b, d) s anatomicky normální patní kostí neznámého muže (a, c). Foto K. Kalová.

Fig. 132: Břeclav – Pohansko. Southern Suburb. Comparison of the calcaneus of the adult male (45–55 years) from grave JP/32 (b, d) with the anatomically normal bone of an unknown male (a, c). Photo K. Kalová.

symetrické být nemusí (Horáčková – Strouhal – Vargová 2004, 113). Z kostí ruky se zachovaly pouze tři metakarpy levé ruky a ani na nich nebyly zjištěny žádné kostní léze.

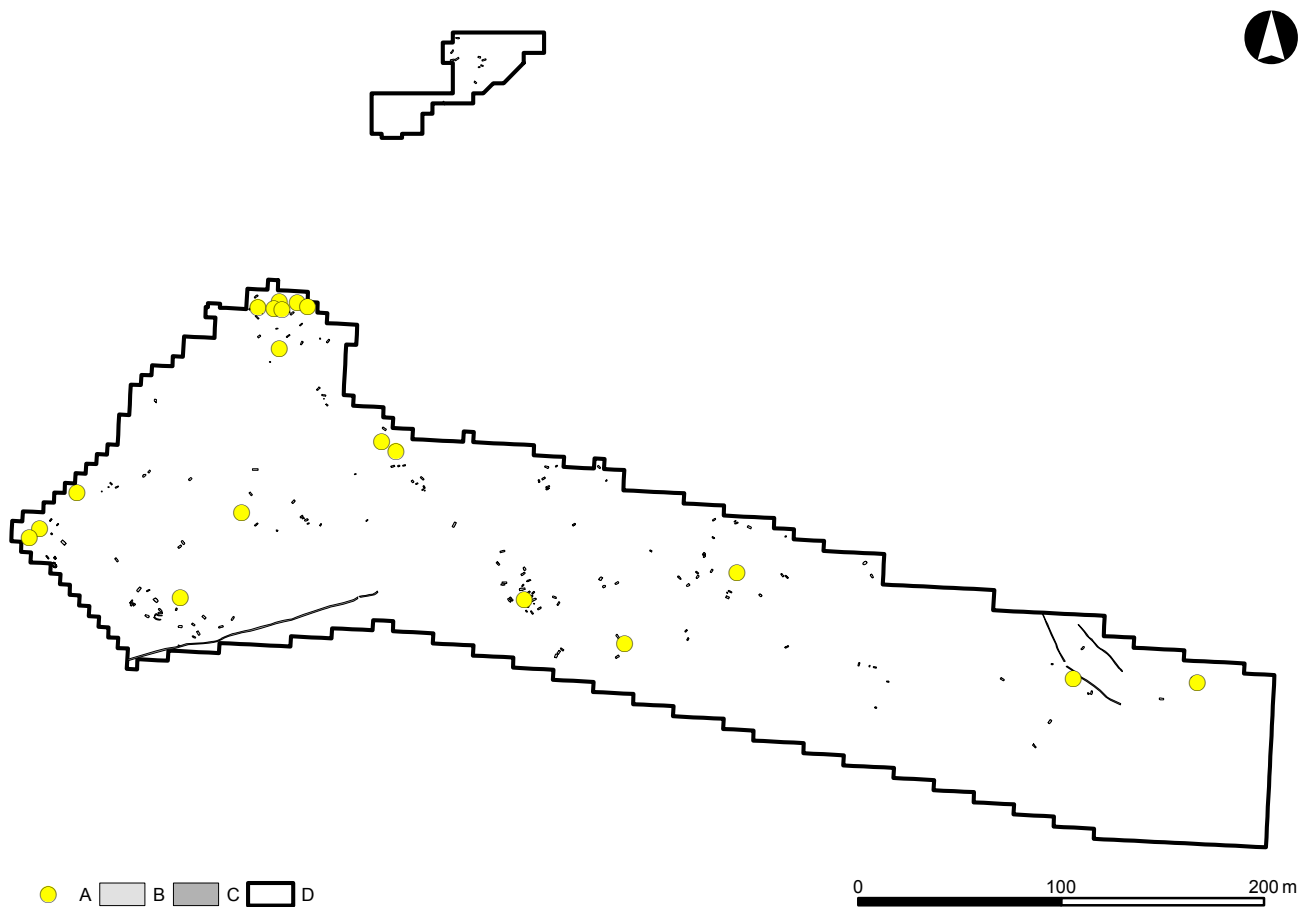
11.3.2.6 Traumata – shrnutí

Nejvyšší výskyt traumat byl zaznamenán u populace pohřbené okolo prvního kostela na Pohansku. Při porovnání s oběma dalšími populacemi byl tento rozdíl statisticky významný (JPxVD: $\chi = 5,70$; $p = 0,0170$; ODPxVD: $\chi = 6,83$; $p = 0,0090$). Rozdíl mezi populací z Jižního předhradí a populací z disperzních pohřebišť uvnitř opevnění statisticky významný nebyl. Ve všech populacích byli také muži postiženi častěji (tab. 55, 56). Nejmenší počet traumat byl shodně ve všech populacích zjištěn u nedospělých jedinců. Mezi muži a ženami byl na Jižním předhradí zaznamenán statisticky významný rozdíl ve frekvenci traumat ($\chi = 3,98$; $p = 0,0461$). Statisticky významný rozdíl mezi pohlavími byl zaznamenán také na pohřebišti okolo prvního kostela ($\chi = 6,67$; $p = 0,0098$). U populace z ostatních

disperzních pohřebišť rozdíl mezi pohlavími statisticky významný nebyl. Výskyt traumatických změn u jedinců na Jižním předhradí ukazuje obr. 133.

Aby byl minimalizován vliv špatné zachovalosti u populace na Jižním předhradí, byly prevalence vypočteny také na základě zachovalosti kosterních pozůstatků a do analýzy byli zahrnuti pouze jedinci se zachovalostí kosterních pozůstatků nad 50% (tab. 57). V tomto případě byl nejvyšší výskyt zranění zjištěn v populaci z Jižního předhradí. Nejnižší výskyt pak v populaci z ostatních disperzních pohřebišť Pohanska. V tomto případě nebyly zjištěny statisticky významné rozdíly mezi pohlavími ve všech třech populacích.

Vzhledem k tomu, že zranění hlavy bývají často interpretována jako výsledek mezilidského násilí, byla samostatně hodnocena traumata vyskytující se v oblasti hlavy (tab. 58). Nejvyšší výskyt zranění hlavy byl zaznamenán u populace z Jižního předhradí. Ani v tomto případě však nebyl zjištěn statisticky významný rozdíl mezi jednotlivými populacemi. Stejně tak nebyl zjištěn statisticky významný rozdíl mezi pohlavími v rámci jednotlivých populací.



Obr. 133: Břeclav – Pohansko. Jižní předhradí. Poloha jedinců s traumatickou změnou na kosterních pozůstatcích. Legenda: A – jedinci s traumatem, B – hrob, C – žlab, D – hranice výzkumu.

Fig. 133: Břeclav – Pohansko. Southern Suburb. Position of the individuals with trauma in the Southern Suburb. Key: A – individuals with trauma, B – grave, C – trench, D – excavation border.

	Males			Females			Non-adults			Non-sexed			Total		
	N	n	%	N	n	%	N	n	%	N	n	%	N	n	%
JP	30	11	37	54	7	13	87	1	1,1	16	0	0	187	19	10,2
VD	143	60	42	73	13	18	162	1	0,6	11	1	9	389	75	19,3
ODP	33	8	24	39	3	8	87	3	3,4	4	0	0	159	14	8,8

Tabulka 55: Břeclav – Pohansko. Jižní předhradí, Velmožský dvorec, disperzní pohřebiště uvnitř opevnění. Srovnání frekvence traumatických změn u jednotlivých populací (N – počet jedinců, n – počet jedinců s traumatem).

Table 55: Břeclav – Pohansko. Southern Suburb, Magnate's Manor, dispersed burial grounds situated inside the fortification. Comparison of frequency of individuals with traumatic changes in the particular populations (N – number of individuals, n – number of individuals with traumatic injury).

	Males			Females			Total		
	N	n	%	N	n	%	N	n	%
JP	30	11	37	54	7	13	84	18	21,4
VD	143	60	42	73	13	18	216	73	33,8
ODP	33	8	24	39	3	8	72	11	15,3

Tab. 56: Břeclav – Pohansko. Jižní předhradí, Velmožský dvorec, disperzní pohřebiště uvnitř opevnění. Srovnání frekvence traumatických změn u jednotlivých populací (N – počet jedinců, n – počet jedinců s traumatem).

Table 56: Břeclav – Pohansko. Southern Suburb, Magnate's Manor, dispersed burial grounds situated inside the fortification. Comparison of frequency of traumatic changes in the particular populations (N – number of individuals, n – number of individuals with trauma).

Analýza typu zlomenin dlouhých kostí na lokalitách Pohansko a Mikulčice naznačuje, že traumata pravděpodobně nebyla způsobena při násilných aktivitách a jedná se spíše o náhodné úrazy (Konášová – Drozdová – Smrčka 2009; Likovský – Velemínský – Poláček et al. 2008). Na lokalitě Mikulčice pak Likovský s kolektivem (2008) přisuzují většinu zlomenin přírodním podmínkám lokality, která je obklopena několika rameny řeky Moravy, při jejichž zamrznutí se pak pravděpodobnost zranění zvyšuje. Na *Jižním předhradí* analýza zlomenin také ukázala spíše na úrazy utržené během nehod než na záměrná zranění. Na druhé straně poměrně vysoký počet zranění hlavy zahrnující také nezhojená sečná poranění způsobená dlouhým ostrím (meč) v populaci pohřbené okolo prvního kostela a z *Jižního předhradí* naznačuje výskyt interpersonálního násilí.

Statisticky vyšší výskyt zlomenin a sečných zranění hlavy u mužů ve srovnání s ženami, zejména u populace pohřbené okolo prvního kostela, kde bylo alespoň jedno sečné poranění identifikováno u devíti dospělých mužů, jenom jedné ženy a jednoho nedospělce, naznačuje možnou přítomnost válečníků mezi pohřbenými jedinci. Na *Jižním předhradí* však bylo identifikováno pouze jedno sečné poranění u muže z hrobu JP/132.

Při porovnání s centrální lokalitou Mikulčice (tab. 59) byl u této populace zjištěn statisticky nižší ($\chi = 6,79$; 0,0092) výskyt poranění hlavy než v populaci pohřbené okolo prvního kostela na Pohansku. Také na *Jižním předhradí* byl výskyt poranění hlavy vyšší, ale v tomto případě nebyl rozdíl statisticky významný. Tento rozdíl by mohl být vysvětlen odlišnou funkcí

Mikulčic, které byly typicky centrální rezidentní aglomerací, kde počet běžných obyvatel pravděpodobně převyšoval počet válečníků (*Klučina – Romaňák 1983*). Pohansko se také nacházelo blíž k hranici Velké Moravy, a tak jeho obyvatelé mohli být více vystaveni nájezdům. To by mohlo souviset také s hlavní funkcí Pohanska, kterou byla kontrola a organizace dálkového obchodu (*Macháček 2005*). Rozdíl ve frekvenci zlomenin dlouhých kostí nebyly mezi populacemi statisticky významné.

U dětí bylo identifikováno na *Jižním předhradí* pouze jedno trauma, a to u devítiletého dítěte. Jedná se nezhojenou zlomeninu páteřní metakarpální kosti. Nižší výskyt traumatických změn u dětí je typický pro většinu populací a vysvětlován je několika způsoby. Rychlý růst kostí zamaskuje drobná poškození a traumata, která nemohou být identifikována (*Lewis 2007*, 163). Velká flexibilita kostí, které tvoří dostatečnou ochranu životně důležitých orgánů, některé důležité orgány nejsou chráněny hrudním košem (slezina). Z tohoto důvodu zranění způsobená pádem nebo nárazem bývají častěji smrtelná (*Lewis 2007*, 163) a identifikace perimortálních traumat v dětských kosterních pozůstatcích je obtížná.

11.3.3 Arthrosis deformans (deformační artróza)

Artróza je nezánetlivé degenerativní onemocnění synoviálních kloubů, které vede k regresivním změnám kloubních chrupavek, což bývá doprovázeno

	Males			Females			Total		
	N	n	%	N	n	%	N	n	%
JP	12	11	92	13	7	54	25	18	72
VD	84	60	71	34	13	38	118	73	62
ODP	26	8	31	30	3	10	56	11	20

Tabulka 57: Břeclav – Pohansko. Jižní předhradí, Velmožský dvorec, disperzní pohřebiště uvnitř opevnění. Frekvence traumatických změn u pohřbené populace na lokalitě (N – počet jedinců s kosterními pozůstatky nad 50 %, n – počet jedinců s traumatem).

Table 57: Břeclav – Pohansko. Southern Suburb, Magnate's Manor, dispersed burial grounds situated inside the fortification. Comparison of frequency of traumatic changes in the particular populations (N – number of individuals with preservation of the skeletal remains over 50 %, n – number of individuals with trauma).

	Males			Females			Total		
	N	n	%	N	n	%	N	n	%
JP	18	2	11	25	3	12	43	5	12
VD	117	18	15	54	3	6	171	21	12
ODP	27	2	7	25	2	8	52	4	8

Tabulka 58: Břeclav – Pohansko. Jižní předhradí, Velmožský dvorec, disperzní pohřebiště uvnitř opevnění. Frekvence poranění lebky u jednotlivých populací (N – počet zachovalých lebek, n – počet lebek se zjištěným zraněním).

Table 58: Břeclav – Pohansko. Southern Suburb, Magnate's Manor, dispersed burial grounds situated inside the fortification. Frequency of skull trauma in the particular populations (N – number of preserved skulls, n – number of skulls with trauma).

	Long bone fractures			Head injuries		
	Na	na	%	Nb	nb	%
JP	292	6	2,1	84	6	7,1
VD	1189	18	1,5	216	21	9,7
Mikulčice	2859	51	1,78	581	26	4,5

Tabulka 59: Břeclav – Pohansko. Jižní předhradí, Velmožský dvorec. Frekvence zlomenin dlouhých kostí a zranění hlavy u populací z disperzních pohřebišť a z kostelního hřbitova ve srovnání s Mikulčicemi (Na – počet zachovalých kostí, na – počet zlomených kostí, Nb – počet jedinců, nb – počet jedinců s identifikovaným zraněním hlavy).

Table 59: Břeclav – Pohansko. Southern Suburb, Magnate's Manor. The long bone fracture and head injury frequency of populations from dispersed burial grounds and church cemetery in comparison with Mikulčice (Na – number of preserved long bones, na – number of bones with identified fracture, Nb – number of individuals, nb – number of skull injuries).

sekundárními zánětlivými změnami a reaktivními změnami v přilehlé kostní tkáni (Poole – Guilak – Abramson 2007; Povýšil – Štainer – Dušek 2007, 342). Postihuje celý kloub a často bývají postiženy i měkké tkáně v okolí kloubu. Definice deformační artrózy je v klinické literatuře založena na přítomnosti prvních příznaků, jako je bolest kloubů a zmenšení kloubní štěrbin.

V paleopatologii jsou tyto první příznaky nemoci nezaznamenatelné. Můžeme pozorovat až další patologické změny, jako je vznik drobných jamek v místě největšího zatížení kloubní chrupavky, následný vznik dutinek (pseudocyst) v subchondrálně uložené vrstvě

chrupavky, tvorba osteofytických lemů nebo po kompletním zániku chrupavky obroušení subchondrální vrstvy kosti (eburnizace) (Horáčková – Strouhal – Vargová 2004, 54; Ortner 2003, 545). Z měkkých tkání bývají postiženy jednak vazy, které jsou často povoleny, ale i svaly přecházející přes kloub, které bývají oslabeny (Felson – Lawrence – Dieppe et al. 2000).

Artróza se projevuje bolestí, omezenou pohyblivostí, otoky kloubů a v pozdějším stadiu také deformační kloubu (Povýšil – Štainer – Dušek 2007, 342). Pozorovat lze také rozdíly ve výskytu u mužů a žen, například před padesátým rokem života je u většiny kloubů častější výskyt artrózy u mužů. Po padesátém roce bývají častěji postiženy ženy, a to v oblasti kloubů ruky, nohy a kolena (Felson – Lawrence – Dieppe et al. 2000).

Příčiny artrózy jsou komplexní, ale v mnoha směrech stále nejasné (Povýšil – Štainer – Dušek 2007, 344). Uváděna bývá kombinace několika různých faktorů. Nejčastěji je to rostoucí věk (Martin – Buckwalter 2002), genetická predispozice (Hough 2007), tělesná hmotnost a množství tělesného tuku (Berenbaum – Sellam 2008), trauma v blízkosti kloubu (Buckwalter 2003), pohlaví (Srikanth – Fryer – Zhai et al. 2005), nesprávný postoj nebo také morfologie kloubu (Sharma – Lou – Dunlop 2000). Na vzniku artrózy se mohou podílet také vnější faktory, jako je klima (Roberts – Manchester 2005, 138). Komplexní etiologie osteoartrózy tak neumožňuje její použití při rekonstrukci životní historie jedince (Waldrón 2009).

Jelikož se stopy po degenerativně produktivních onemocněních objevují i v početně malých souborech

		20–34,9			35–49,9			50+			Total		
		N	n	%	N	n	%	N	n	%	N	n	%
Males	JP	80	2	2,5	133	22	16,5	108	18	16,7	321	42	13,1
	VD	930	22	2,4	1058	52	4,9	792	138	17,4	2780	212	7,6
Females	JP	89	1	1,1	243	7	2,9	99	8	8,1	431	16	3,7
	VD	292	1	0,3	431	9	2,1	376	34	9,0	1099	44	4,0

Tabulka 60: Břeclav – Pohansko. Jižní předhradí, Velmožský dvorec. Prevalence artrotických změn na páteři u populací z disperzních pohřebišť a z kostelního hřbitova (N – počet zachovalých meziobratlových ploch obratlů, n – počet meziobratlových ploch s osteofytickými lemy nad 3 mm).

Table 60: Břeclav – Pohansko. Southern Suburb, Magnate's Manor. Prevalence of arthrotic changes of vertebral endplates in populations from dispersed burial grounds and church cemetery (N – number of preserved vertebral endplates, n – number of end plates with osteophyte rim over 3 mm).

u jedinců vyšších věkových kategorií, je artróza pokládána za přirozený projev stárnutí pojivové tkáně. Z tohoto důvodu je také těžké stanovit přesnou hranici mezi normou odpovídající věku jedince a patologickými projevy (Horáčková – Strouhal – Vargová 2004, 57).

11.3.3.1 Artrotické změny na páteři

Artrotické změny na páteři vznikají v důsledku mechanického zatížení páteře, které je u člověka větší z důvodu vzpřímeného postojení. Mechanické zatížení páteře se v jejích různých částech liší podle fyziologického zakřivení (krční a bederní lordóza, hrudní kyfóza). Zatížení páteře (meziobratlových kloubů) je větší v místech největšího zakřivení, a to v oblasti páteřního krčního obratle, osmého hrudního obratle a čtvrtého bederního obratle. V těchto místech také dochází k největšímu rozvoji artrotických změn (Knusel – Goggel – Lucy 1997; Nathan 1962). Z biomechanického hlediska je přední část obratlového těla zasažena tvorbou osteofytických lemů častěji než zadní. Nejčastěji jsou osteofyty lokalizovány anterolaterálně podél *lig. longitudinale anterius* (Horáčková – Strouhal – Vargová 2004, 57). Se zvyšujícím se mechanickým zatížením vzrůstá velikost osteofytů. V extrémních případech může dojít k srůstu jednotlivých obratlů prostřednictvím velkých osteofytů (Roberts – Manchester 2005, 139).

Na páteři se degenerativní změny projevují v oblasti meziobratlových plotének a v oblasti meziobratlových kloubů. Z důvodu špatné zachovalosti kosterních pozůstatků na disperzních pohřebištech Jižního předhradí jsme se zabývali pouze změnami v oblasti meziobratlových ploch. V oblasti obratlových těl jsou většinou sledovány změny na okrajích obratlového těla, tedy výskyt zmíněných osteofytů a porozita meziobratlových ploch, v některých případech na ploše může vznikat i kostní novotvorba, ke které dochází z důvodu degenerace kloubní chrupavky meziobratlové plochy. V těchto případech mluvíme o spondylóze (degenerative disc disease) (Roberts – Manchester 2005, 140). K rozvoji

artrotických změn meziobratlových ploch dochází nejčastěji ve střední části krční páteře, kranální části hrudní páteře a v kaudální části bederní páteře (Rogers 2000, 169).

Artrotické změny byly statisticky hodnoceny na okrajích meziobratlových ploch obratlových těl, a to zvláště pro *facies intervertebralis superior et inferior*. Hodnoceny byly obratle C2 až L5. Při určování velikosti osteofytických lemů bylo použito metody Stloukala a Vyhánka (1976, 127). Obratel bez osteofytických lemů – 1, osteofytické lemy do 3 mm – 2, osteofytické lemy nad 3 mm – 3, a přemostění meziobratlové štěrby – 4. Za patologické byly považovány meziobratlové plochy s osteofytickými lemy nad 3 mm. Byla vypočtena průměrná velikost osteofytických lemů pro jednotlivé meziobratlové plochy obratlů a také prevalence výskytu osteofytických lemů pro každou meziobratlovou plochu. Dále pak byla vypočtena prevalence artrotických změn u jedinců s minimálně jedním zachovalým obratlem.

Při hodnocení na základě počtu zachovalých meziobratlových ploch byl na Jižním předhradí zjištěn statisticky významně vyšší výskyt artrotických změn u mužů oproti ženám ($\chi = 19,24$; $p = 0,0000$) (tab. 60), stejný výsledek byl zjištěn i u populace pohřbené kolem prvního kostela na Pohansku ($\chi = 14,91$; $p = 0,0001$). Statisticky významně vyšší byl také výskyt spondylartrózy u mužů na Jižním předhradí oproti mužům z pohřebiště okolo prvního kostela ($\chi = 9,30$; $p = 0,0023$). Rozdíl mezi ženami z obou populací statisticky významný nebyl. Výskyt artrotických změn meziobratlových ploch obratlů se zvyšoval s rostoucím věkem a největší byl u věkové kategorie nad 50 let.

Na Jižním předhradí byl u mužů, ve srovnání s ženami, zjištěn statisticky významně vyšší výskyt artrotických změn meziobratlových ploch ve věkové kategorii 35–49,9 let ($\chi = 18,68$; $p = 0,0000$). Na pohřebišti okolo prvního kostela byl statisticky významně vyšší výskyt artrotických změn zjištěn u mužů než u žen ve všech věkových kategoriích ($\chi = 4,79$; $p = 0,0286$) ($\chi = 5,81$; $p = 0,0160$) ($\chi = 10,90$; $p = 0,0010$). Statisticky významně

	Males			Females			Total		
	N	n	%	N	n	%	N	n	%
JP	18	8	44,4	26	7	26,9	44	15	34,1
VD	97	42	43,3	41	13	31,7	138	55	39,9
ODP	23	10	43,5	28	5	17,9	51	15	29,4

Tabulka 61: Břeclav – Pohansko. Jižní předhradí, Velmožský dvorec, disperzní pohřebiště uvnitř opevnění. Frekvence artritických změn meziobratlových ploch obratlů u jednotlivých populací (N – počet jedinců s alespoň jedním zachovalým obratlem, n – počet jedinců s alespoň jedním obratlem s osteofytickým lemem nad 3 mm).

Table 61: Břeclav – Pohansko. Southern Suburb, Magnate's Manor, dispersed burial grounds situated inside the fortification. Frequency of arthrotic changes of vertebral endplates in the particular populations (N – number of individuals with at least one vertebral endplate preserved, n – number of individuals with at least one vertebral endplate with osteophyte rim over 3 mm).

JP	20–34,9		35–49,9		50+		Total	
	n	%	n	%	n	%	n	%
1. stupeň	7	58,3	3	18,8	2	16,7	12	30,0
2. stupeň	3	25,0	6	37,5	4	33,3	13	32,5
3. stupeň	2	16,7	6	37,5	5	41,7	13	32,5
4. stupeň	0	0,0	1	6,3	1	8,3	2	5,0
Total	12	100,0	16	100,0	12	100,0	40	100,0

Tabulka 62: Břeclav – Pohansko. Jižní předhradí. Frekvence jednotlivých stupňů artrózy podle Stloukal – Vyhnánek 1976 v různých věkových kategoriích populace z Jižního předhradí (n – počet jedinců s daným stupněm artrózy).

Table 62: Břeclav – Pohansko. Southern Suburb. Frequency of arthrotic grades according to Stloukal – Vyhnánek 1976 in determined age categories of population from Southern Suburb (n – number of individuals with specific arthrotic grade).

byly také rozdíly mezi muži z *Jižního předhradí* a z pohřebiště okolo prvního kostela ve věkové kategorii 35–49,9 let ($\chi = 22,33$; $p = 0,0000$). Mezi ženami z obou populací statisticky významné rozdíly v jednotlivých věkových kategoriích zjištěny nebyly.

Na základě počtu jedinců s minimálně jedním zachovalým obratlem bylo provedeno srovnání také s populací z ostatních disperzních pohřebišť Pohanska (tab. 61). Rozdíl mezi pohlavími nebyl u populace z ostatních disperzních pohřebišť Pohanska statisticky významný. Ovšem statisticky významné rozdíly nebyly zjištěny ani ve srovnání s populací z pohřebiště okolo prvního kostela ani z *Jižního předhradí*. Statisticky významně vyšší výskyt nebyl zjištěn ani u mužů z *Jižního předhradí* ve srovnání s muži pohřbenými okolo prvního kostela, stejně jako mezi ženami z těchto dvou pohřebišť.

Dále byl hodnocen výskyt jednotlivých stupňů artrózy na základě věku jedinců u obou populací (tab. 62, 63). Vzhledem k malému počtu jedinců s minimálně jedním hodnotitelným obratlem, zejména na *Jižním předhradí*, nebyly muži a ženy při rozdělení na věkové kategorie hodnoceny zvlášť. Na *Jižním předhradí* bylo možno provést hodnocení pouze u 40 jedinců a na pohřebišti okolo kostela u 137 jedinců.

Na *Jižním předhradí* bylo bez výskytu deformační spondylózy 12 jedinců (30 %), stupeň 2 byl zjištěn u 13 jedinců, stejně jako stupeň 3 (32,5 %) a stupeň 4 měli pouze dva jedinci (5 %). V populaci z pohřebiště okolo prvního kostela bylo bez deformační spondylózy

pouze šest jedinců (4,4 %), druhý stupeň mělo nejvíce jedinců, a to 76 (55 %), třetí stupeň byl u 50 jedinců (36,5 %) a čtvrtý stupeň u pěti jedinců (3,6 %). Zajímavé je, že už v kategorii mladých dospělých je na pohřebišti okolo prvního kostela pouze pět jedinců (11,1 %) bez deformační spondylózy. Na *Jižním předhradí* to je sedm jedinců (58,3 %). Tento rozdíl je statisticky významný ($\chi = 6,80$; $p = 0,0091$).

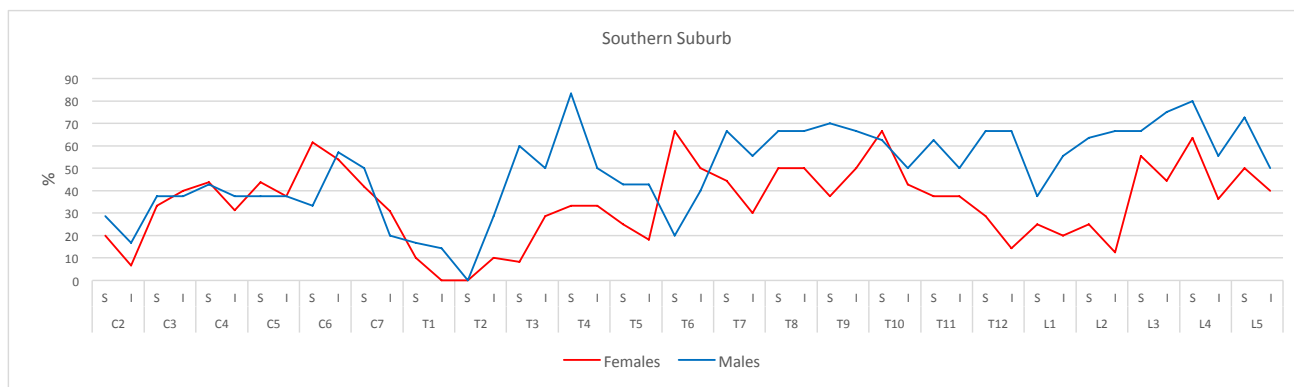
Pokud bychom za patologické považovali pouze osteofytické lemy nad 3 mm (stupeň 3 a 4), pak by na *Jižním předhradí* trpělo deformační spondylózou 15 jedinců (37,5 %) a na pohřebišti okolo prvního kostela 55 jedinců (40,1 %). V tomto případě není rozdíl statisticky významný. Při tomto způsobu hodnocení mohou být výsledky ovlivněny špatnou zachovalostí kosterních pozůstatků na *Jižním předhradí*.

Průměrnou velikost osteofytů jednotlivých obratlů při použití hodnocení podle Stloukala a Vyhnánka (1976) na *Jižním předhradí* a na pohřebišti okolo prvního kostela ukazují grafy 21 a 22. Na *Jižním předhradí* byly osteofytické lemy nejvýraznější v krčním úseku páteře v oblasti C6, v hrudním úseku páteře v oblasti Th7–Th9 a v bederní části páteře pak v oblasti L4. Na pohřebišti okolo prvního kostela to v krčním úseku páteře byl obratel C4, v hrudním úseku páteře obratel Th7–Th8 a v bederním úseku páteře obratel L4. Oblasti největšího rozvoje osteofytických lemů tak více méně odpovídají místům největšího zakřivení páteře.

VD	20-34,9		35-49,9		50+		Total	
	n	%	n	%	n	%	n	%
1. stupeň	5	11,1	1	1,9	0	0,0	6	4,4
2. stupeň	34	75,6	33	62,3	9	23,1	76	55,5
3. stupeň	6	13,3	17	32,1	27	69,2	50	36,5
4. stupeň	0	0,0	2	3,8	3	7,7	5	3,6
Total	45	100,0	53	100,0	39	100,0	137	100,0

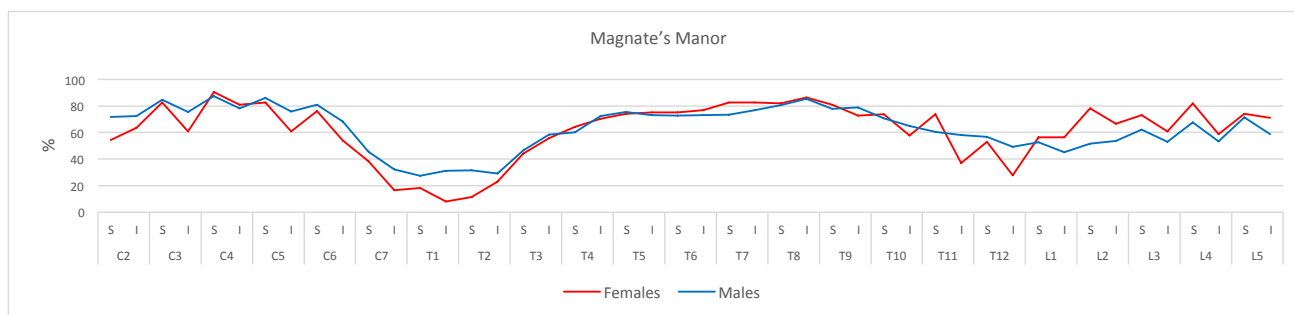
Tabulka 63: Břeclav – Pohansko. Velmožský dvorec. Frekvence jednotlivých stupňů artrózy podle *Stloukal – Vyhnánek 1976* v různých věkových kategoriích populace pohřbené na pohřebišti okolo prvního kostela (n – počet jedinců s daným stupněm artrózy).

Table 63: Břeclav – Pohansko. Magnate’s Manor. Frequency of arthrotic grades according to *Stloukal – Vyhnánek 1976* in determined age categories of population from cemetery around the first church (n – number of individuals with specific arthrotic grade).



Graf 21: Břeclav – Pohansko. Jižní předhradí. Průměrný stupeň velikosti osteofytů u jednotlivých meziobratlových ploch obratlů v populaci. Velikost osteofytů byla určena podle *Stloukala a Vyhnánka (1976)*.

Graph 21: Břeclav – Pohansko. Southern Suburb. Average size of osteophytes of every vertebral endplate C2–L5 in the population. Size of the osteophytes was determined according to *Stloukal – Vyhnánek 1976*.



Graf 22: Břeclav – Pohansko. Velmožský dvorec. Průměrný stupeň velikosti osteofytů u jednotlivých meziobratlových ploch obratlů v populaci pohřbené na pohřebišti okolo prvního kostela. Velikost osteofytů byla určena podle *Stloukala a Vyhnánka (1976)*.

Graph 22: Břeclav – Pohansko. Magnate’s Manor. Average size of osteophytes of every vertebral endplate C2–L5 in the population from the burial ground around the first church. Size of the osteophytes was determined according to *Stloukal – Vyhnánek 1976*.

11.3.3.2 Artrtické změny velkých končetinových kloubů

Při diagnostice artrózy používají radiologové jako kritéria zúžení kloubní štěrbiny, které je projevem ztenčení kloubní chrupavky, dále také přítomnost osteofytických lemů a přítomnost sklerotického pruhu, který odpovídá subchondrálnímu zesílení kosti, a je tedy ekvivalentní s eburnizací (Waldron 2009, 33). Na základě toho je možné odvodit kritéria pro diagnostiku v paleopatologii. Podle některých autorů rozvoj osteofytických lemů koreluje primárně s věkem jedince, z tohoto důvodu není samostatně dobrým ukazatelem závažnosti artrózy (Weiss – Jurmain 2007). Přitom Waldron (2009, 33) preferuje výhradně použití eburnizace jako pozitivně diagnostického kritéria. Právě eburnizace je jak v klinické praxi, tak v paleopatologii jasným důkazem závažného onemocnění (Weiss – Jurmain 2007). Ovšem výskyt eburnizace byl v populaci z Jižního předhradí velmi nízký, byla identifikována pouze u dvou dospělých mužů (JP/15, 42) a jedné dospělé ženy (JP/33). Proto byl za artrtický považován kloub, u něž alespoň na jedné kloubní ploše byly přítomny osteofytické lemy nad 3 mm, porozita nebo eburnizace.

Výskyt artrtických změn byl hodnocen u velkých končetinových kloubů (*articulatio humeri*, *articulatio cubiti*, *articulatio radiocarpalis*, *articulatio coxae*, *articulatio genus* a *articulatio talocruralis*). Hodnoceny byly vždy všechny kloubní plochy daného kloubu. Kloubní plocha byla hodnocena pouze v případě dobré zachovalosti jak kloubní plochy, tak jejích okrajů. Artrtické změny kloubů byly hodnoceny pouze u jedinců, u nichž bylo možno objektivně zhodnotit minimálně jednu kloubní plochu jednoho hodnoceného kloubu.

Na studovaných kloubních plochách byl hodnocen výskyt osteofytických lemů, porozity a eburnizace kloubní plochy. V případě osteofytických lemů byly rozlišovány dva stupně velikosti lemů, a to do 3 mm a nad 3 mm. V našem případě bylo problematické hodnocení porozity, neboť v případě Pohanska je většina

kosterních pozůstatků impregnována akrylátovou pryskyřicí, která hodnocení porozity komplikuje. Za porozitu tak byla považována pouze porozita prokazatelně intravitálního původu. Toto mohlo způsobit podhodnocení výskytu artrtických změn ve studované populaci.

Frekvence byly vypočítány jak pro jednotlivé kloubní plochy, tak pro kloub jako celek, a to vždy na základě zachovalosti. Daný kloub byl hodnocen i v případě, že bylo možno hodnotit pouze jeho jednu kloubní plochu. Pro možnost případného srovnání s dalšími populacemi byly frekvence vypočteny i na základě počtu jedinců s minimálně jedním hodnotitelným kloubem.

Na disperzních pohřebištích Jižního předhradí byl vyšší výskyt artrtických změn zjištěn u mužů, při hodnocení na základě počtu zachovalých kloubů byl rozdíl statisticky významný ($\chi = 5,56$, $p = 0,0183$) (tab. 64). V celé dospělé populaci z Jižního předhradí byl nejčastěji postižen kyčelní kloub, následoval kloub ramenní, stejně to bylo i u mužů (tab. 65). U žen byl pak nejčastěji postižen kloub ramenní a až po něm kloub kyčelní. Vzhledem k malému souboru a špatné zachovalosti je těžké vyvodit z těchto zjištění konkrétní závěry.

Na pohřebišti okolo prvního kostela byla zjištěna vyšší frekvence artrtických kloubů u mužů, ovšem v tomto případě nebyl rozdíl statisticky významný (tab. 64). U obou pohlaví byl nejčastěji postižen kyčelní kloub, u mužů následoval ramenní kloub a u žen kolenní kloub.

Na pohřebišti okolo prvního kostela nebyl zjištěn statisticky významný rozdíl mezi pohlavími. Při srovnání obou populací nebyl zjištěn statisticky významný rozdíl ve frekvenci artrtických změn jednotlivých kloubů mezi muži ani mezi ženami.

Při zjišťování počtu jedinců s alespoň jedním artrtickým kloubem byl nejvyšší počet jedinců s artrózou zjištěn mezi jedinci z ostatních disperzních pohřebišť Pohanska, následovala populace z pohřebiště okolo prvního kostela (tab. 66). Také v tomto případě byl vyšší počet jedinců s artrózou identifikován mezi

Southern Suburb	Males			Female			Total		
	N	n	%	N	n	%	N	n	%
Art. humeri	28	4	14,3	32	3	9,4	60	7	11,7
Art. cubiti	25	2	8,0	26	2	7,7	51	4	7,8
Art. radiocarpalis	18	0	0,0	16	0	0,0	34	0	0,0
Art. coxae	30	12	40,0	44	4	9,1	74	16	21,6
Art. genus	24	2	8,3	35	0	0,0	59	2	3,4
Art. talocruralis	21	0	0,0	31	1	3,2	52	1	1,9
Total	146	20	13,7	184	10	5,4	330	30	9,1

Tabulka 64: Břeclav – Pohansko. Jižní předhradí. Prevalence artrtických změn (N – počet hodnocených kloubů, n – počet artrtických kloubů).

Table 64: Břeclav – Pohansko. Southern Suburb. Prevalence of arthrotic changes (N – number of evaluated joints, n – number of arthrotic joints).

Magnate's Manor	Males			Female			Total		
	N	n	%	N	n	%	N	n	%
Art. humeri	170	13	7,6	68	3	4,4	238	16	6,7
Art. cubiti	92	6	6,5	35	2	5,7	127	8	6,3
Art. radiocarpalis	90	2	2,2	32	2	6,3	122	4	3,3
Art. coxae	180	50	27,8	86	16	18,6	266	66	24,8
Art. genus	127	8	6,3	74	5	6,8	201	13	6,5
Art. talocruralis	154	7	4,5	78	0	0,0	232	7	3,0
Total	813	86	10,6	373	28	7,5	1186	114	9,6

Tabulka 65: Břeclav – Pohansko. Velmožský dvorec. Prevalence artritických změn u populace z pohřebiště okolo prvního kostela (N – počet hodnocených kloubů, n – počet artritických kloubů).

Table 65: Břeclav – Pohansko. Magnate's Manor. Prevalence of arthrotic changes in the population from the cemetery around the first church (N – number of evaluated joints, n – number of arthrotic joints).

	Males			Females		
	N	n	%	N	n	%
VD	127	40	31,5	61	11	18,0
JP	20	9	45,0	28	6	21,4
ODP	29	9	31,0	34	9	26,5

Tab. 66: Břeclav – Pohansko. Jižní předhradí, Velmožský dvorec, disperzní pohřebiště uvnitř opevnění. Frekvence artritických změn na lokalitě u všech hodnocených populací (N – počet jedinců s alespoň jedním hodnotitelným kloubem, n – počet jedinců s minimálně jedním artritickým kloubem).

Table 66: Břeclav – Pohansko. Southern Suburb, Magnate's Manor, dispersed burial grounds situated inside the fortification. Prevalence of arthrotic changes in the particular populations (N – number of individuals with at least one evaluable joint, n – number of individuals with at least one arthrotic joint).

muži, a to u všech populací, ovšem ani u jedné populace nebyl rozdíl mezi pohlavími statisticky významný.

Po rozdělení na věkové kategorie (tab. 67) byl největší počet jedinců s alespoň jedním artritickým kloubem zjištěn u věkové kategorie nad 50 let (old adults), kromě mužů z *Jižního předhradí*, kde bylo největší procento jedinců s alespoň jedním artritickým kloubem zjištěno ve věkové kategorii 35–49,9 let (middle adults), ovšem v tomto případě mohly být výsledky zkresleny malým množstvím jedinců na této lokalitě. U obou

populací byl největší rozdíl v rozvoji artritických změn kloubů mezi muži a ženami u mladých dospělých a s věkem se tento rozdíl snižoval, ovšem ani v jedné věkové kategorii nebyl statisticky významný.

Při porovnání postižení kloubů pravé a levé strany byl zjištěn na *Jižním předhradí* u mužů i žen vyšší výskyt artritických kloubů na levé straně těla, ovšem rozdíl nebyl statisticky významný (tab. 68). U populace z pohřebiště okolo prvního kostela byl naopak vyšší výskyt artritických kloubů na pravé straně těla, ovšem ani u této populace nebyl rozdíl statisticky významný (tab. 69). U obou populací nebyly zjištěny ani statisticky významné rozdíly mezi pravou a levou stranou těla u jednotlivých kloubů.

11.3.3.3 Shrnutí

Hodnocení jednotlivých meziobratlových ploch obratlů ukázalo v obou populacích vyšší výskyt osteofytických lemů nad 3 mm u mužů oproti ženám. Při rozdělení na jednotlivé věkové kategorie byl na *Jižním předhradí* statisticky významně vyšší výskyt pouze ve věkové kategorii 35–49,9 let, na pohřebišti okolo kostela u všech věkových kategorií. Srovnání mužů z obou populací ukázalo vyšší výskyt spondylózy na *Jižním předhradí*, při rozdělení na jednotlivé věkové kategorie byl rozdíl statisticky významný pouze ve věkové kategorii 35–49,9 let.

		Young Adults			Middle Adults			Old Adults		
		N	n	%	N	n	%	N	n	%
VD	Males	49	12	24,5	46	13	28,3	29	14	48,3
JP	Males	4	1	25,0	5	3	60,0	11	5	45,5
VD	Females	21	1	4,8	24	4	16,7	15	6	40,0
JP	Females	7	0	0,0	8	2	25,0	9	4	44,4

Tabulka 67: Břeclav – Pohansko. Jižní předhradí, Velmožský dvorec. Frekvence artritických změn v jednotlivých věkových kategoriích (N – počet jedinců s alespoň jedním hodnotitelným kloubem, n – počet jedinců s minimálně jedním artritickým kloubem).

Table 67: Břeclav – Pohansko. Southern Suburb, Magnate's Manor. Frequency of arthrotic changes in determined age categories (N – number of individuals with at least one evaluable joint, n – number of individuals with at least one arthrotic joint).

Southern Suburb	Males						Females					
	dextra			sinistra			dextra			sinistra		
	N	n	%	N	n	%	N	n	%	N	n	%
Art. humeri	14	1	7,1	14	3	21,4	16	1	6,3	16	2	12,5
Art. cubiti	13	2	15,4	12	0	0,0	12	1	8,3	14	2	14,3
Art. radiocarpalis	10	0	0,0	8	0	0,0	8	0	0,0	8	0	0,0
Art. coxae	15	6	40,0	15	6	40,0	23	2	8,7	21	2	9,5
Art. genus	13	0	0,0	11	2	18,2	17	0	0,0	18	0	0,0
Art. talocruralis	9	0	0,0	12	0	0,0	15	1	6,7	16	0	0,0
Total	74	9	12,2	72	11	15,3	91	5	5,5	93	6	6,5

Tabulka 68: Břeclav – Pohansko. Jižní předhradí. Prevalence artrotických změn (N – počet hodnocených kloubů, n – počet artrotických kloubů).

Table 68: Břeclav – Pohansko. Southern Suburb. Prevalence of arthrotic changes (N – number of evaluated joints, n – number of arthrotic joints).

Magnate's Manor	Males						Females					
	dextra			sinistra			dextra			sinistra		
	N	n	%	N	n	%	N	n	%	N	n	%
Art. humeri	86	9	10,5	84	4	4,8	36	2	5,6	32	1	3,1
Art. cubiti	43	3	7,0	49	3	6,1	19	1	5,3	16	1	6,3
Art. radiocarpalis	46	1	2,2	44	1	2,3	16	1	6,3	16	1	6,3
Art. coxae	92	24	26,1	88	26	29,5	43	9	20,9	43	7	16,3
Art. genus	65	4	6,2	62	4	6,5	38	2	5,3	36	3	8,3
Art. talocruralis	75	4	5,3	79	3	3,8	40	0	0,0	38	0	0,0
Total	407	45	11,1	406	41	10,1	192	15	7,8	181	13	7,2

Tabulka 69: Břeclav – Pohansko. Velmožský dvorec. Prevalence artrotických změn na pohřebišti okolo prvního kostela (N – počet hodnocených kloubů, n – počet artrotických kloubů).

Table 69: Břeclav – Pohansko. Magnate's Manor. Prevalence of arthrotic changes in population from the cemetery around the first church (N – number of evaluated joints, n – number of arthrotic joints).

U žen z obou populací byl výskyt spondylózy podobný a rozdíly nebyly ani v jednotlivých věkových kategoriích.

Při hodnocení na základě počtu jedinců s minimálně jedním zachovalým obratlem nebyly zjištěny statisticky významné rozdíly mezi muži a ženami ani u jedné z hodnocených populací. Nebyl potvrzen ani vyšší výskyt deformační spondylózy u mužů z *Jižního předhradí* ve srovnání s muži pohřbenými okolo prvního kostela. Je nutné vzít v úvahu, že hodnocení artrotických změn na základě počtu jedinců může být vzhledem ke špatné zachovalosti kosterních pozůstatků na *Jižním předhradí* problematické.

Přehled jednotlivých stupňů deformační spondylózy v jednotlivých věkových kategoriích ukázal velmi nízký výskyt prvního stupně u nejmladších jedinců z pohřebiště okolo prvního kostela. V této věkové kategorii by měla být většina jedinců bez deformační spondylózy. Hodnocení jednotlivých obratlů pak potvrdilo nejvyšší výskyt osteofytů v místech největšího zakřivení páteře.

Hodnocení artrotických změn velkých končetinových kloubů na základě jejich zachovalosti ukázalo na *Jižním předhradí* vyšší výskyt artrózy u mužů

ve srovnání s ženami. Na pohřebišti okolo prvního kostela tento rozdíl statisticky významný nebyl. Nebyl zjištěn ani rozdíl v rámci jednotlivých pohlaví mezi oběma populacemi.

Při hodnocení na základě počtu jedinců nebyly mezi populacemi a pohlavími zjištěny statisticky významné rozdíly, přestože ve všech třech populacích byl vyšší počet jedinců s minimálně jedním artrotickým kloubem u mužů.

Při rozdělení na jednotlivé věkové kategorie byl největší výskyt u jedinců starších 50 let. Rozdíl mezi muži a ženami byl největší u nejmladších jedinců do 34,9 let a s věkem se snižoval. Pokud bychom se zde pokusili o interpretaci, mohli bychom dojít k závěru, že to bylo způsobeno větším zapojením mužů do náročnějších aktivit, které způsobují větší opotřebení kloubů. V žádné věkové kategorii však nebyl rozdíl statisticky významný.

Rozdíl ve výskytu artrotických změn u mužů a žen na *Jižním předhradí* by mohl být částečně vysvětlen vyšším průměrným věkem mužů na tomto pohřebišti (43 let) oproti ženám (38 let). Ovšem u populace z pohřebiště okolo prvního kostela byl také zjištěn rozdíl mezi

muži a ženami u deformační spondylózy, přitom průměrný věk je u obou pohlaví stejný (38 let) (Drozdová 2005). Podobně by se dal vysvětlit i vyšší výskyt artrotických změn u mužů z Jižního předhradí (43 let) oproti mužům z pohřebiště okolo prvního kostela (38 let).

Vzhledem k tomu, že příčina artrotických změn je stále nejasná je interpretace rozdílů v prevalenci artrotických změn mezi populacemi a pohlavími velmi obtížná. V našem případě je také nutné vzít v úvahu nedostatečnou zachovalost kosterních pozůstatků jedinců z Jižního předhradí, která mohla výsledky ovlivnit.

11.3.4 Vyhřeznutí meziobratlové ploténky (diskopatie)


Jedná se o morfologické změny na obratlích, které jsou spojeny s dystrofickými změnami meziobratlových plotének (Povýšil – Šteiner – Dušek 2007, 341).

11.3.4.1 Vyhřeznutí nucleus pulposus do těla obratle – Schmorlovy uzly

Schmorlův uzel je vertikální vyhřeznutí části meziobratlového disku (*nucleus pulposus*) do meziobratlové plochy obratlového těla a poprvé je popsal roku 1928 Schmorl (Üstündağ 2009). Jedná se o lézi s hladkými stěnami na jedné z meziobratlových ploch obratlového těla (obr. 134).

Ve většině klinických studií je za příčinu Schmorlových uzlů považováno trauma (Burke 2012; Möller – Maly – Besjakov et al. 2007) nebo dědičné oslabení meziobratlových ploch (Faccia – Williams 2008; Williams – Manek – Sambrook et al. 2007). Podle některých autorů se jedná o malé trauma způsobené velkou fyzickou zátěží (Jurmain 1999). Schmorlovy uzly mají v rámci páteře odlišnou distribuci ve srovnání s osteofytickými lemy a artrotickými změnami meziobratlových kloubů. Nejčastěji se nacházejí v kaudální části hrudní páteře a v kranální části bederní páteře (Goh – Tan – Price et al. 2000; Üstündağ 2009). Podle některých autorů Schmorlovy uzly vznikají spíše u mladých jedinců (Chandraraj – Briggs – Opeskin 1998). Podle jiných jsou častější ve vyšším věku (Mann – Hunt 2005; Ortner 2003). Některé studie však korelaci s věkem nepotvrzují (Jiménez-Brobeil – Oumaiou – Souich 2010; Novak – Šlaus 2011; Pfirrmann – Resnick 2001; Üstündağ 2009).

Do analýzy byli zařazeni jedinci s alespoň jedním zachovalým obratlem z C2–L5. Jelikož se však v našem souboru Schmorlovy uzly vyskytovaly až od čtvrtého hrudního obratle, byly do analýzy zařazeny pouze obratle kaudálně od Th3. Frekvence Schmorlových uzlů byly vypočteny na základě počtu zachovalých meziobratlových ploch.



Obr. 134: Břeclav – Pohansko. Jižní předhradí. Příklad Schmorlova uzlu u dospělé ženy (40–50 let) z hrobu JP/23. Foto K. Kalová.

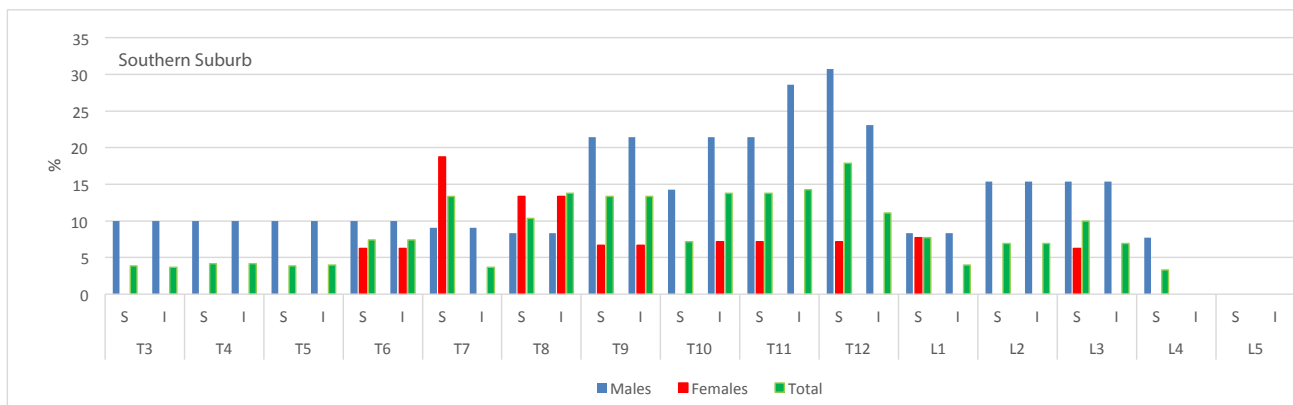
Fig. 134: Břeclav – Pohansko. Southern Suburb. Example of Schmorl's node in the adult female (40–50 years) from grave JP/23. Photo K. Kalová.

Na Jižním předhradí se vyskytovaly Schmorlovy uzly, stejně jako ve většině populací, častěji u mužů (tab. 70) a rozdíl byl statisticky významný (JP: $\chi = 22,35$; $p = 0,0000$). Nejčastěji byly u mužů postiženy meziobratlové plochy Th11 a Th12, zatímco u žen meziobratlové plochy Th7 a Th8 (graf 23). Při srovnání s populací z pohřebiště okolo prvního kostela byl u této zjištěn statisticky významně vyšší výskyt ($\chi = 20,13$; $p = 0,0000$). Statisticky významný rozdíl byl zjištěn i mezi muži z obou lokalit ($\chi = 4,14$; $p = 0,0418$). Při porovnání žen z těchto dvou populací však statisticky významné rozdíly zjištěny nebyly. V populaci z pohřebiště okolo prvního kostela byl největší výskyt Schmorlových uzlů u mužů zjištěn na meziobratlových plochách Th8 a Th9, u žen na meziobratlových plochách Th7 a Th8.

	Males			Females			Total		
	N	n	%	N	n	%	N	n	%
JP	364	48	13,2	456	16	3,5	836	65	7,8
VD	2230	409	18,3	828	30	3,6	3058	439	14,4

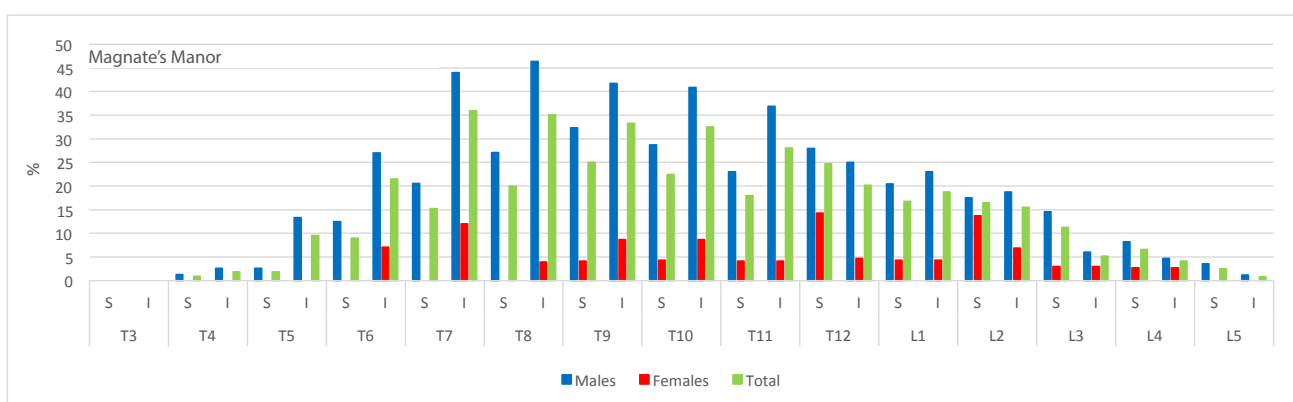
Tabulka 70: Břeclav – Pohansko. Jižní předhradí, Velmožský dvorec. Porovnání frekvence výskytu Schmorlových uzlů (N – počet hodnotitelných meziobratlových ploch, n – počet meziobratlových ploch se Schmorlovým uzlem).

Table 70: Břeclav – Pohansko. Southern Suburb, Magnate's Manor. Comparison of Schmorl's node frequency in populations in both locations (N – number of vertebral endplates, n – number of vertebral endplates with Schmorl's node).



Graf 23: Břeclav – Pohansko. Jižní předhradí. Frekvence výskytu Schmorlových uzlů u jednotlivých meziobratlových ploch obratlů u populace.

Graph 23: Břeclav – Pohansko. Southern Suburb. Frequency of Schmorl's nodes in vertebral endplates of the population.



Graf 24: Břeclav – Pohansko. Velmožský dvorec. Frekvence výskytu Schmorlových uzlů u jednotlivých meziobratlových ploch obratlů u populace z pohřebiště okolo prvního kostela.

Graph 24: Břeclav – Pohansko. Magnate's Manor. Frequency of Schmorl's nodes in vertebral endplates of the population from the burial ground around the first church.

11.3.4.2 Ventrální a dorzální vyhřeznutí meziobratlové ploténky

Kromě vyhřeznutí ploténky do těla obratle mohou být na páteři v kosterních pozůstatcích identifikována další traumata způsobená posunem meziobratlových plotének. Může dojít také k ventrálnímu vyhřeznutí, které způsobí podráždění periostu na přední ploše obratlových těl, což v těchto místech stimuluje kostní novotvorbu. Při ventrálním posunu meziobratlové ploténky dochází k tlaku na *lig. longitudoanale anterius*, které se částečně odloupe od přední plochy obratlových těl, a tím dojde k podráždění periostu a k novotvorbě kostní tkáně (obr. 136). Tato novotvorba má ve většině případů jehličkovitý charakter. Takovéto změny jsou poměrně časté, ale mohou být snadno zaměněny za artritické změny (Ortner 2003, 132). Někdy dojde k ventrálnímu vyhřeznutí ploténky pouze do přední plochy obratlového těla a ta vytvoří jamku za jeho předním okrajem.

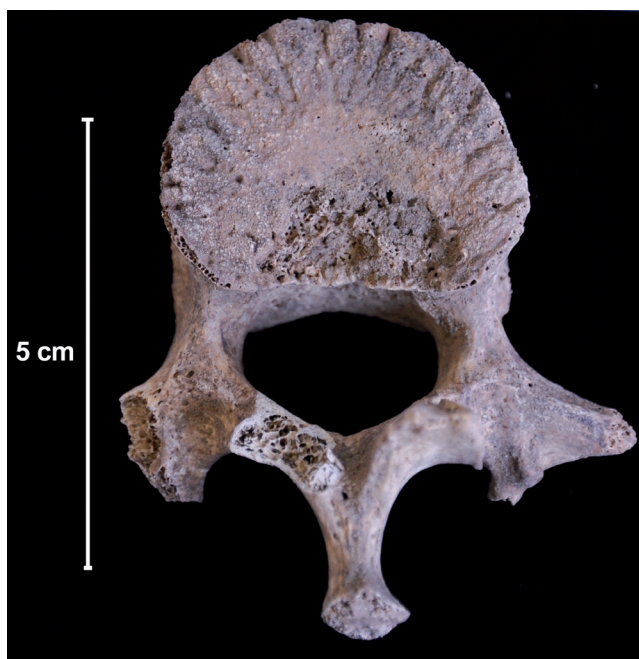Na Jižním předhradí mohlo být ventrální vyhřeznutí ploténky příčinou změn u dvou dospělých mužů JP/42 (35–40 let) (obr. 135) a u muže z hrobu JP/49 (30–35 let) (obr. 136). Ovšem u jedince z hrobu JP/49 je nutné uvést také možný zánětlivý původ změn, neboť rentgenový snímek prokázal sklerotizaci také v přední části obratlového těla (obr. 136a). Terminální plocha na křížové kosti je také porózní. V tomto případě byla zvažována brucelóza, která způsobuje sklerotické změny v přední části spongiózy obratlového těla (Pinhasi – Mays 2008). Ovšem typický zobákovitý osteofyt vyrůstající z předního okraje kranální terminální plochy zde chybí a u obou jedinců nebyla zjištěna ani přítomnost dalších infekčních změn, které by podporovaly diagnózu brucelózy (Mays 2007).

Dorzální vyhřeznutí meziobratlové ploténky způsobuje osteolýzu dorzálního okraje obratlového těla a často vede k radikulopatii (Aufderheide – Rodriguez-Martin 1998, 97). Na Jižním předhradí byly změny, které je možno dávat do souvislosti s dorzálním vyhřeznutím



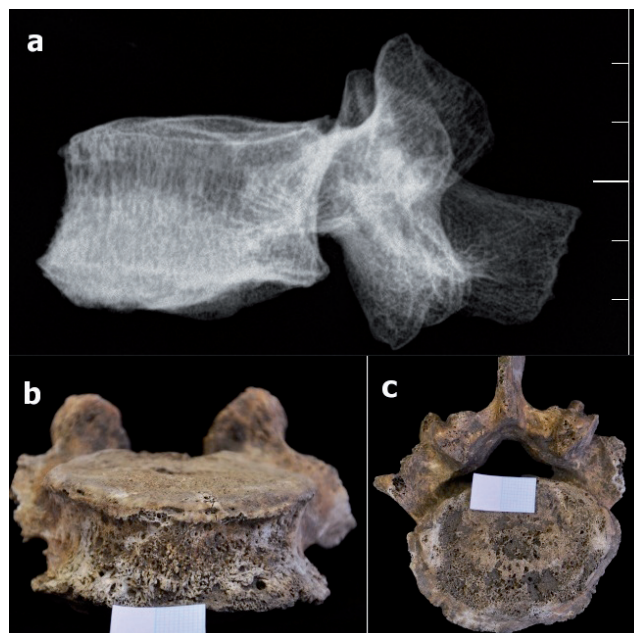
Obr. 135: Břeclav – Pohansko. Jižní předhradí. Stopy po pravděpodobném ventrálním vyhrěznutí meziobratlové ploténky na obratlích dospělého muže (35–40 let) z hrobu JP/42. Foto K. Kalová.

Fig. 135: Břeclav – Pohansko. Southern Suburb. Traces of presumed ventral displacement of the intervertebral disc in the adult male (35–40 years) from grave JP/42. Photo K. Kalová.



Obr. 137: Břeclav – Pohansko. Jižní předhradí. Stopy po pravděpodobném dorzálním vyhrěznutí meziobratlové ploténky u nedospělého jedince (15 let) z hrobu JP/89. Foto K. Kalová.

Fig. 137: Břeclav – Pohansko. Southern Suburb. Traces of presumed dorsal displacement of the intervertebral disc in the non-adult (15 years) individual from grave JP/89. Photo K. Kalová.



Obr. 136: Břeclav – Pohansko. Jižní předhradí. Stopy po pravděpodobném ventrálním vyhrěznutí meziobratlové ploténky u dospělého muže z hrobu JP/49 (a – laterální rentgenový snímek, b – pohled na novotvorbu na ventrální ploše obratle, c – porozita na kaudální meziobratlové ploše L5). Foto K. Kalová.

Fig. 136: Břeclav – Pohansko. Southern Suburb. Traces of presumed ventral displacement of the intervertebral disc in the adult male from grave JP/49 (a – lateral X-ray image, b – ventral surface of the vertebral body with new bone formation, c – caudal intervertebral surface of L5 with porosity). Photo K. Kalová.

ploténky, zjištěny u jednoho nedospělého jedince z hrobu JP/89 (15 let), ovšem v diferenciální diagnóze je nutno uvést také zánětlivé změny (obr. 137). V úvahu by připadalo například počáteční stadium tuberkulózy.

11.3.4.3 Shrnutí diskopatie

V současné populaci jsou Schmorlovy uzly spojovány například s traumaty u mladých atletů (*Pfirrmann – Resnick 2001; Walters – Coumas – Akins et al. 1991*), kdy dochází k přetěžování páteře. Jsou také používány jako ukazatele pracovního stresu, kde je zmiňováno zejména nošení těžkých břemen (*Wilczak – Kennedy 1998*). V některých případech jsou také spojovány s jízdou na koni (*Anđelinović – Anterić – Škorić et al. 2015; Wentz – De Grummond 2009*). Obecně se tedy dá říct, že Schmorlovy uzly se vytvářejí v důsledku zvýšené fyzické zátěže. Jejich vyšší výskyt byl zaznamenán u populace pohřbené okolo prvního kostela na Pohansku, a to zejména u mužů. Pokud byly frekvence vypočteny ze zachovalých meziobratlových ploch, byl rozdíl mezi populacemi statisticky významný. To by mohlo být vysvětleno přítomností jízdy doložené na této lokalitě archeologickými nálezy (*Dostál 1988, Kalousek 1971*) a potvrzené

i analýzou kosterních pozůstatků bojovníků (Fikar 2016). Na Jižním předhradí bylo pravděpodobně pouze pěší vojsko (Přichystalová 2012; Vignatiová 1992). Distribuce Schmorlových uzlů na páteři byla podobná jako u ostatních populací s nejvyšším výskytem v kaudální části hrudní páteře (Goh – Tan – Price et al. 2000; Ůstündađ 2009). Ačkoliv byly zjištěny rozdíly v distribuci Schmorlových uzlů mezi populacemi na Pohansku, jedná se o malé rozdíly v rámci zmíněného úseku páteře (graf 23, 24). Srovnání bylo provedeno se slovenskou lokalitou Devín (tab. 71). Nejvyšší výskyt byl zjištěn u populace pohřbené na lokalitě Devín – hrad, kde byla pravděpodobně pohřbena elita tehdejší společnosti, ovšem rozdíl nebyl statisticky významný.

11.3.5 Zánětlivé změny

Na Jižním předhradí byly identifikovány jak nespecifické, tak specifické zánětlivé změny. Z nespecifických zánětlivých změn byla identifikována osteomyelitida, periostitida a také byly zjištěny zánětlivé změny v *sinus maxillaris*.

Mezi specifickými zánětlivými změnami figuruje několik podezření na tuberkulózu.

11.3.5.1 Nespecifické zánětlivé změny

Mezi nespecifické zánětlivé změny patří *osteomyelitis*. Tímto termínem se však rozumí nejen zánět kostní dřeviny, ale i zánět okostice (*periostitis*) a zánět kosti (*ostitis*) (Horáčková – Strouhal – Vargová 2004, 89). Osteomyelitida je výsledkem reakce organismu na vstup pyogenních bakterií do kosti s primárním ložiskem v kostní dřevině (Ortner 2003, 195). V případě *periostitis* se jedná o infekční změny lokalizované pod periostem kosti. *Osteitis* je omezena na samotnou kost a infekce nezasahuje dřevinou dutinu.

V 90 % případů je původcem *Staphylococcus aureus*, druhým nejčastějším je *Streptococcus pyogenes*. Na kosterních pozůstatcích se objevuje akutní a chronická

osteomyelitida. Do kosti se infekční agens může dostat buď přímou cestou při poranění, nebo přímou cestou z infikovaných měkkých tkání – posttraumatická (exogenní) osteomyelitida, popřípadě nepřímou ze vzdáleného infekčního ohniska prostřednictvím krevního oběhu – hematogenní osteomyelitida (Ortner 2003, 181). Hematogenní osteomyelitida se vyskytuje v 80–90 % případů u dětí a nejčastěji jsou postiženy dlouhé kosti končetin (Horáčková – Strouhal – Vargová 2004, 90). Posttraumatická akutní osteomyelitida vzniká v důsledku přímého vniknutí infekce jako komplikace otevřené zlomeniny nebo popáleniny a může se objevit v každém věku (Vargová 2001, 30). V kosterních pozůstatcích se posttraumatická osteomyelitida objevuje častěji u mužů, což bývá spojováno s vyšší frekvencí úrazů v důsledku rizikovějších aktivit. V případě přímého vniknutí infekčního agens může být infekce omezena pouze na periost a kompaktní kost a nemusí se šířit skrze medulární dutinu (Ortner 2003, 181). Kost bývá zvětšená a deformovaná, kostní destrukce se projevuje proděravěním a nepravidelnostmi kostního povrchu, uvnitř kosti se mohou formovat dutiny s hnisem (Roberts – Manchester 2005, 168–169).

Na Jižním předhradí se jednalo o podezření na osteomyelitidu u jednoho dospělého muže z hrobu JP/58. V případě zánětu kosti se jednalo o jednoho jedince z hrobu JP/47, u nějž byla diagnóza potvrzena i histologickým vyšetřením. V případě periostitidy byly do této kapitoly zařazeni jedinci s prokazatelně zánětlivým původem, který byl ověřen histologickým vyšetřením.

JP/27 (žena, 35–40 let) Na křížové kosti, stehenních kostech, holenních kostech a lýtkových kostech se na některých místech povrchu nachází velmi jemná vrstva porození periostózy šedého zbarvení (obr. 138). Na některých místech je patrné longitudinální žlábkování. Na základě histologického vyšetření (vzorek byl odebrán z lýtkové kosti) bylo určeno, že se jedná o nespecifický zánětlivý proces

	Males			Females			Total		
	N	n	%	N	n	%	N	n	%
JP	18	9	50,0	27	6	22,2	45	15	33,3
VD	99	63	63,6	41	9	22,0	140	72	51,4
Devín – hrad	52	37	71,2	65	28	43,1	117	65	55,6
Devín – za kostolom	24	11	45,8	17	6	35,3	41	17	41,5

Tabulka 71: Porovnání frekvence výskytu Schmorlových uzlů u slovanských populací z Břeclavi – Pohanska a slovenské lokality Devín (podle Beňuš – Masnicová 2002) (N – počet jedinců s alespoň jedním zachovalým obratlem, n – počet jedinců s alespoň jedním Schmorlovým uzlem).

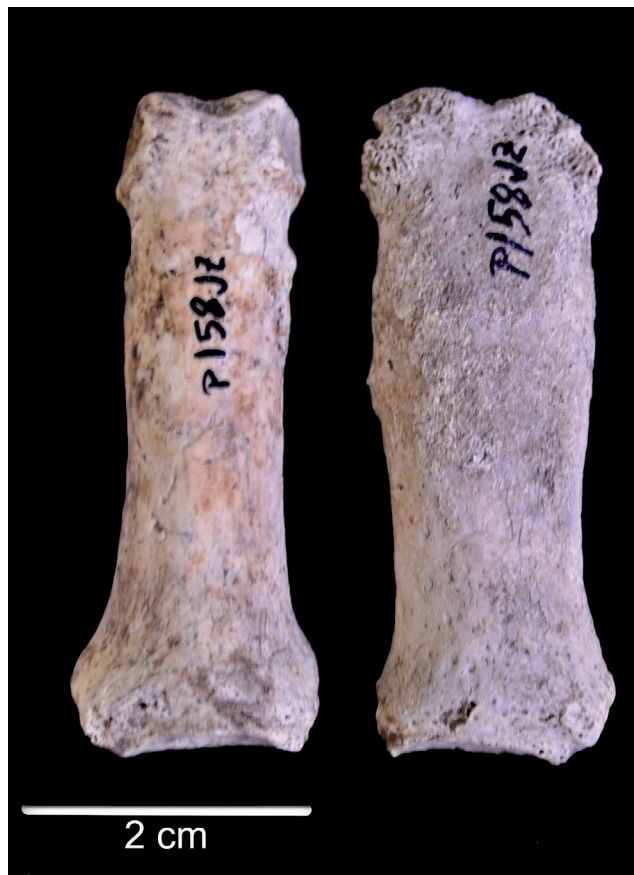Table 71: Comparison of Schmorl's nodes frequency in Slavs populations from Břeclav – Pohansko with Slavic population from Devín (according to Beňuš – Masnicová 2002) (N – number of individuals with at least one preserved vertebra, n – number of individuals with at least one Schmorl's node).

periostitis (viz příloha Nováček). Přestože byl vzorek pro histologickou analýzu odebrán pouze z jedné kosti, je pravděpodobné, že příčina porotické kostní novotvorby byla u všech kostí stejná. Je těžké identifikovat onemocnění, které by způsobilo generalizovaný výskyt zánětu periostu. V úvahu mohou připadat onemocnění plic (karcinomy), vývojové anomálie (*pachydermoperiostitis*) nebo také endokrinní onemocnění hypofýzy a hypertrofická osteoartropatie (Gładykowska – Rzeczycka 1998; Pineda Martinez-Lawin Goobar et al. 1987).

JP/58 (muž, 45–55 let) Jeden prstní článek ruky (blíže neidentifikovatelný) má zvětšené a prodloužené tělo. Povrch kosti je mírně deformovaný, nejvýrazněji na distálním konci. Na rentgenovém snímku jsou patrné změny také v distální části medulární dutiny (obr. 139). V tomto případě by se mohlo jednat i o trauma, které bylo komplikováno zánětlivým procesem.

JP/47 (dítě, 9 let)

Na fragmentu pravé holenní kosti (*facies lateralis*) se nachází porozní periostóza fibrilární až kompaktní kostní tkáně (obr. 140, 141). Histologická analýza



Obr. 139: Břeclav – Pohansko. Jižní předhradí. Blíže neidentifikovatelný prstní článek ruky dospělého muže (45–55 let) z hrobu JP/58 s pravděpodobnými stopami zánětu. Foto K. Kalová.

Fig. 139: Břeclav – Pohansko. Southern Suburb. Hand phalanx (unidentifiable) of the adult male (45–55 years) from grave JP/58 with presumed osteomyelitis. Photo K. Kalová.




Obr. 138: Břeclav – Pohansko. Jižní předhradí. Porotická periostóza na kostech dospělé ženy z hrobu JP/27 (a – laterální plocha holenní kosti, b – mediální plocha lýtkové kosti). Foto K. Kalová.

Fig. 138: Břeclav – Pohansko. Southern Suburb. Porotic periostosis in bones of the adult female from grave JP/27 (a – lateral surface of the shinbone, b – medial surface of the calf bone). Photo K. Kalová.

ukazuje na zánětlivý proces probíhající v kosti (*osteitis*), který se rozšířil ze zánětu periostu (*periostitis*). Dřeňová dutina postižena nebyla. Vzhledem ke špatné zachovalosti je těžké posoudit stav zhojení novotvořené kostní tkáně, ale pravděpodobně se jedná o organizované vrstvy kostní tkáně, které vznikly v řádu několika týdnů až měsíců před smrtí (viz příloha Nováček). U tohoto dítě byla identifikována také nezhojená zlomenina (fragments s viditelným svalkem) pátého metakarpu pravé ruky (viz kapitola traumatické změny). Tyto dvě patologické léze mohou tedy být důsledkem jedné traumatické události, ovšem jedná se pouze o hypotézu.

JP/193 (muž, 70 a více let) na plantární ploše pátého metatarzu levé nohy je znatelná deformace kostního povrchu, rentgenový snímek neukázal výrazné změny v medulární dutině (obr. 142). Přibližně ve středu plantární plochy se nachází malý osteofyt směřující do planty.



Obr. 140: Břeclav – Pohansko. Jižní předhradí. Laterální plocha pravé holenní kosti dítěte z hrobu JP/47 (a – pohled na celý fragment kosti, b – detail kostní novotvorby). Foto K. Kalová.

Fig. 140: Břeclav – Pohansko. Southern Suburb. Lateral surface of the right shinbone of the non-adult individual from grave JP/47 (a – fragment of the bone, b – detail of the new bone formation). Photo K. Kalová.

Brodieho absces


Na kosterních pozůstatcích mladé ženy (20–24 let) z hrobu číslo JP/106 byla na proximálním konci pravé holenní kosti pod *tuberositas tibiae* identifikována dutina otevírající se na ventrální plochu proximálního konce kosti. Na rentgenovém snímku jsou patrné sklerotizované okraje dutiny (obr. 143). Dutina je přibližně 30 mm dlouhá a 15 mm široká. Dlouhá osa dutiny je orientována rovnoběžně s dlouhou osou kosti. Hloubka dutiny je asi 10 mm. Proximolaterální okraj dutiny byl částečně postmortálně poškozen, ale na distálním okraji jsou vidět sklerotizované okraje. Mediálně je částečně zachována přední stěna dutiny, která je tvořena mediální částí *tuberositas tibiae*. Na mediální ploše pod dutinou jsou patrné malé otvory (pravděpodobně malé píštěle). Pod dutinou jsou ostré spikuly kompaktní kostní tkáně, jeden z otvorů má v průměru až 3 mm a pravděpodobně byl spojen s dutinou. Pod dutinou na laterální ploše jsou také nerovnosti a další malé píštěle s porozitou v okolí. Proximální konec kosti je mírně rozšířen.

S největší pravděpodobností i vzhledem k věku jedince se jedná o Brodieho absces, který se často nachází v místě růstové chrupavky (Horáčková – Strouhal – Vargová 2004, 93; Ortner 2003, 185; Waldron 2009, 88–89). V diferenciální diagnostice však nemůžeme opomenout ani možné traumatické vytržení *tuberositas tibiae* nebo kostní cysty. Vzhledem k přítomnosti dalších lézí na skeletu, které mohou být spojovány s tuberkulózou (viz kapitola 11.3.5.2), nelze vyloučit ani tuberkulózní původ této léze.

Sinusitis

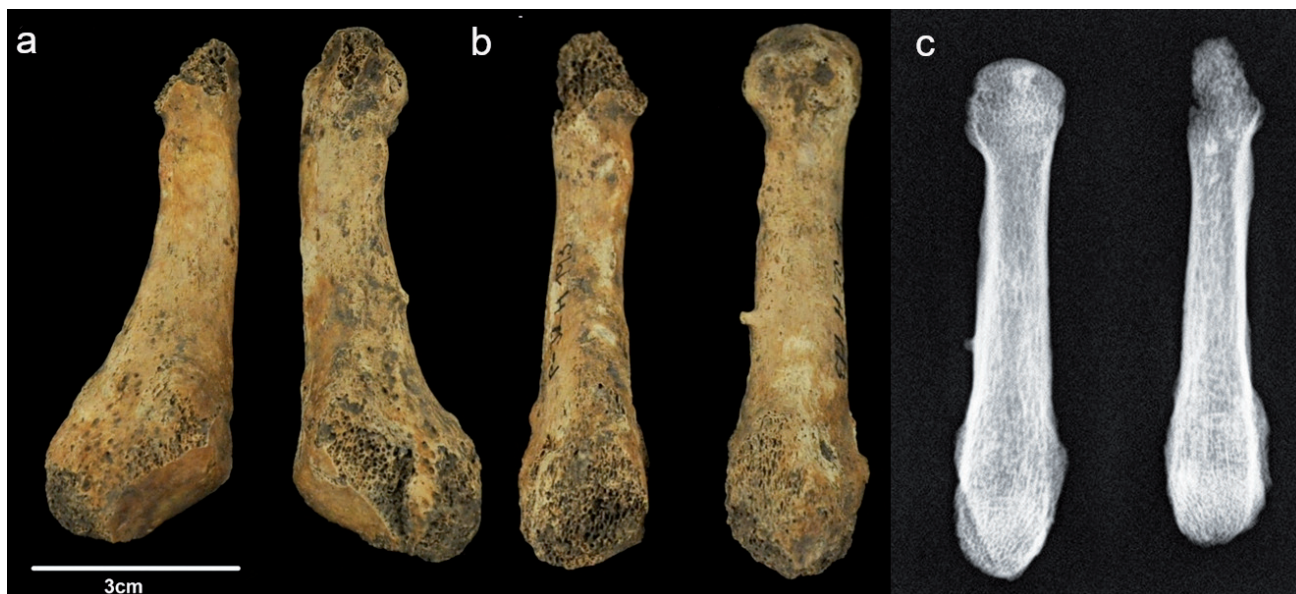Zánětlivý proces se dostává do paranasálních dutin nejčastěji při zánětu dýchacích cest. Může se také vyvinout v souvislosti s akutním zánětem zubního lůžka

(Povýšil – Šteiner – Dušek 2007, 95). Zánět dýchacích cest může postihnout jak horní cesty dýchací (nosní dutina, paranasální dutiny), tak dolní cesty dýchací (průdušnice a plíce). V případě horních cest dýchacích patří mezi nejčastější komplikace právě proniknutí zánětu do paranasálních dutin. Nemoci dýchacích cest jsou často spojovány s mnoha exogenními faktory, jako je například špatná kvalita vzduchu. Příčinou



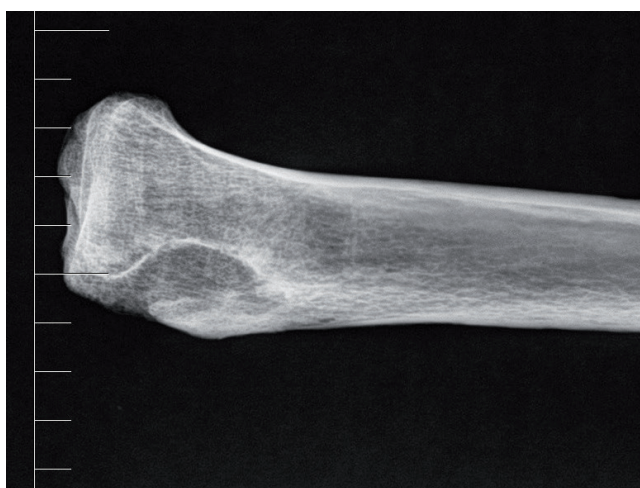Obr. 141: Břeclav – Pohansko. Jižní předhradí. Histologický snímek dobře integrované kostní novotvorby na povrchu holenní kosti dítěte z hrobu JP/47. Dobře patrné jsou cévní kanály (1) přiléhající k původnímu povrchu, jež je možné jen díky tomu odlišit od kompaktní vrstvy novotvorby (viz příloha Nováček).

Fig. 141: Břeclav – Pohansko. Southern Suburb. Histological image of a well-integrated new bone formation on the surface of the shinbone of the child from grave JP/47. The blood vessels (1), attached to the original surface, are well visible and therefore it is possible to distinguish the original surface from the new bone formation (see in annex made by Nováček).



Obr. 142: Břeclav – Pohansko. Jižní předhradí. Páté metatarsy muže z hrobu JP/193, a – dorsální plocha, b – laterální plocha, c – rentgenový snímek (laterální projekce). Foto K. Kalová.

Fig. 142: Břeclav – Pohansko. Southern Suburb. The fifth metatarsal bones of the male from grave JP/193, a – dorsal surface, b – lateral surface, c – X-ray image (lateral projection). Photo K. Kalová.



Obr. 143: Břeclav – Pohansko. Jižní předhradí. Rentgenový snímek holenní kosti s pravděpodobným Brodieho abscesem v proximálním konci kosti dospělé ženy (20–24 let) z hrobu JP/106.

Fig. 143: Břeclav – Pohansko. Southern Suburb. X-ray image of the shinbone with presumed Brodie's abscess in the proximal end of the bone in the adult female (20–24 years) from grave JP/106.

mohou být organické i anorganické plyny (oxid siřičitý, kouř), živé organismy (bakterie) nebo alergeny (pyl, prach) (Roberts 2007). K rozvoji chronického zánětu paranasálních dutin mohou přispívat také některé predisponující faktory, jako je deviace nosní přepážky či posttraumatické změny (Povýšil – Šteiner – Dušek 2007, 95).

Na kosti se zánět projevuje proděravěním povrchu kosti a kostní novotvorbou (Roberts – Manchester 2005,

174). V našem případě byly objeveny zánětlivé změny pouze v *sinus maxillaris*, a tak byly prostudovány všechny horní čelisti, u kterých bylo možné nahlédnout do *sinus maxillaris*. Tyto kosti byly zařazeny do statistického hodnocení. Přítomnost zánětlivých změn byla pozitivně hodnocena na základě přítomnosti kostní novotvorby nebo případné porozity v kombinaci s kostní novotvorbou.

Robertsová (2007) zaznamenala vyšší výskyt zánětu v *sinus maxillaris* u městských populací než u venkovských zemědělských populací. Nejnižší výskyt zjistila u lovecko-sběračských populací. U městských populací byl výskyt u mužů a u žen přibližně stejný, u venkovských zemědělských populací a u lovecko-sběračských populací byl vyšší výskyt zánětu v *sinus maxillaris* u žen.

Na lokalitě Pohansko byly zánětlivé změny vyhledávány pouze makroskopicky u poškozených lebek. Z tohoto důvodu jsou počty jedinců velmi nízké.

Na Jižním předhradí nebyl zjištěn statisticky významný rozdíl mezi muži a ženami (tab. 72). U dětí byl výskyt zánětlivých změn v *sinus maxillaris* nulový. Podobná situace byla i na pohřebišti okolo prvního kostela a u populace z ostatních disperzních pohřebišť Pohanska. Zjištěn byl poměrně vysoký výskyt zánětlivých změn u mužů nižší společenské vrstvy, kterou tvořili pravděpodobně řemeslníci. Vyšší výskyt zánětlivých změn by mohl být spojen právě s některými typy řemeslné výroby. Jelikož nebyly žádné rozdíly statisticky významné, nelze z nich vyvozovat konkrétní závěry. Výsledky mohl ovlivnit také nízký počet hodnotitelných čelistních dutin.

	Males			Females			Children			Total		
	N	n	%	N	n	%	N	n	%	N	n	%
JP	8	1	12,5	12	2	16,7	9	0	0	37	3	8,1
VD	21	4	19,0	15	6	40,0	23	1	4,3	59	11	18,6
ODP	15	5	33,3	16	2	12,5	31	6	19,4	62	13	21,0

Tabulka 72: Břeclav – Pohansko. Jižní předhradí, Velmožský dvorec, disperzní pohřebiště uvnitř opevnění. Prevalence infekčních změn v *sinus maxillaris* u jednotlivých populací (N – počet maxilárních dutin, které bylo možno zkoumat, n – počet maxilárních dutin se zánětlivými změnami).

Table 72: Břeclav – Pohansko. Southern Suburb, Magnate's Manor, dispersed burial grounds situated inside the fortification. Prevalence of infectious changes in maxillary sinus in the particular populations (N – number of valuable maxillary sinuses, n – number of maxillary sinuses with inflammation changes).

LOKALITA	Datace	hospodářství, prostředí	N	n	%
Pohansko	8.–10. století n. l.	vojenské – řemeslnické, městské	89	20	22,5
St. Helen-on-the – Walls	12.–16. století n. l.	zemědělské, městské	114	82	71,9
Chichester	12.–16. století n. l.	zemědělské, městské	131	72	55
Raunds	8.–10. století n. l.	zemědělské, venkovské	109	55	50,5
Fishergate House	12.–16. století n. l.	zemědělské, městské	109	53	48,6
Kulubnarti	500–750 n. l., 750–1700 n. l.	zemědělské, venkovské	101	22	21,8
Spitalfields	18.–19. století n. l.	zemědělské, městské	–	71	18
South Dakota	15.–18. století n. l.	lov, sběr, venkovské	–	15	17,2

Tabulka 73: Porovnání frekvence zánětlivých změn v *sinus maxillaris* z lokality Břeclav – Pohansko s evropskými, severoamerickou a africkou lokalitou (podle Roberts 2007).

Table 73: Comparison frequency of infectious changes in maxillary sinus from site Břeclav – Pohansko with European, North American and African localities (according to Roberts 2007).

Z výsledků srovnání s různými světovými lokalitami vyplývá, že frekvence zánětlivých změn v *sinus maxillaris* na lokalitě Pohansko u Břeclavi je nejpodobnější africké lokalitě Kulubnarti, tj. venkovské zemědělské lokalitě (tab. 73). Z tohoto pohledu tedy životní podmínky na Pohansku mohly být podobné venkovským zemědělským lokalitám a rizikové faktory, které mají vliv na vznik zánětlivých změn v paranasálních dutinách, v tomto případě pak konkrétně v *sinus maxillaris*, nebyly zvýšené, jak se předpokládá u městských lokalit.

11.3.5.2 Specifické zánětlivé změny

Specifické záněty jsou způsobeny vždy jedním druhem mikroorganismu a je pro ně typická specifická imunitní odpověď organismu (Horáčková – Strouhal – Vargová 2004). Z tohoto důvodu způsobují specifické změny na skeletu (Roberts – Manchester 2005).

Tuberculosis

Tuberkulóza je rozšířena po celém světě, a kromě člověka postihuje i mnoho dalších živočišných druhů. U člověka je nejčastěji původcem nemoci *Mycobacterium tuberculosis* (92%) vzácně *Mycobacterium bovis* (5%)

(Horáčková – Strouhal – Vargová 2004, 97; Jankauskas 1999). Toto chronické infekční onemocnění může napadnout jakýkoliv orgán v těle, nejčastěji zasahuje plíce a lymfatický systém (Vargová 2001, 33). Tuberkulóza může v 3–5% případů (Ortner 2003, 228), jako sekundární infekce, zasáhnout také kosti. Infekce se do kostí dostává prostřednictvím krevního oběhu a usazuje se v kostech s velkým obsahem červené kostní dřevě a vysokou metabolickou aktivitou (Murphy – Chistov – Hopkins et al. 2009). Nejčastěji se manifestuje na axiálním skeletu (hlavně na páteři) a na velkých končetinových kloubech. Jsou pro ni typická osamocená jednostranná ložiska, mnohočetné postižení kostí je velmi vzácné a obvykle omezené pouze na zasažení drobných kostí rukou a nohou (Vargová – Horáčková – Langová 2003). Kostní léze mají spíše lytický charakter. Na páteři postihuje tuberkulóza obratlová těla, obratlové oblouky a kloubní výběžky jsou zasaženy zřídka. V případě podezření na přítomnost tuberkulózního ložiska na páteři je nutné brát v úvahu také další možné diagnózy, mezi něž patří chronická pyogenní osteomyelitida, která postihuje páteř ve 2% případů. Vyskytuje se hlavně u dospělých jedinců a v 75% bývá zasažen pouze jeden obratel. Postižené bývají také obratlové oblouky a výběžky (Beňuš – Baldovič – Masnicová 2002; Ortner 2003,

191). V úvahu může také připadat některá z mykóz, které se mohou také manifestovat na páteři, ovšem v paleopatologii patří ke vzácným nálezům (Horáčkova – Strouhal – Vargová 2004, 161).

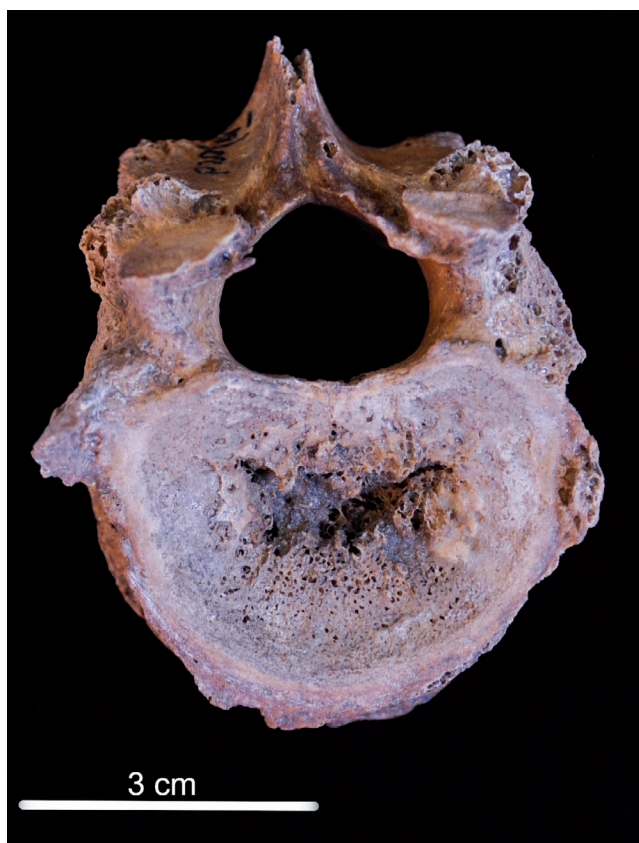
Na Jižním předhradí nebyl nalezen ani jeden případ pokročilého stadia tuberkulózy v podobě kyfotického ohybu páteře, ovšem podezření bylo vysloveno u několika jedinců. Jedná se o jedince z hrobů JP/20, JP/121a (24–30 let) a JP/106.

JP/20 (muž, 45–55 let)

U tohoto muže se na kraniální meziobratlové ploše dvanáctého hrudního obratle nachází otvor ve tvaru motýla s ostrými okraji (obr. 144). Okolo otvoru je na meziobratlové ploše viditelná porozita. Na rentgenovém snímku není viditelná sklerotizace okrajů otvoru.

JP/121a (žena, 24–30 let)

U této mladé ženy se jedná o lytickou lézi v dorzálním okraji kraniální meziobratlové plochy pátého bederního obratle. Opět je na meziobratlové ploše viditelná porozita (obr. 145). Změny se nacházely také



Obr. 144: Břeclav – Pohansko. Jižní předhradí. Dvanáctý hrudní obratel muže z hrobu JP/20 (a – kraniální meziobratlová plocha). Foto K. Kalová.

Fig. 144: Břeclav – Pohansko. Southern Suburb. The twelfth thoracic vertebra of the male from grave JP/20 (a – cranial intervertebral surface). Photo K. Kalová.

na *lamina interna ossis occipitalis* v podobě keříčkovitých kanálků.

U změn nalezených na obratlových tělech obou jedinců by se mohlo jednat o počáteční stadium tuberkulózy. Ovšem v obou případech je nutné v diferenciální diagnóze zmínit také vyhřeznutí meziobratlové ploténky. U muže z hrobu JP/20 do těla obratle a u ženy z hrobu JP/121a dorzální vyhřeznutí meziobratlové ploténky.

Kelley a El-Najjar (1980) při studiu dokumentovaných případů tuberkulózy z Hamann-Todd Osteological Collection (Cleveland Museum of Natural History) identifikovali léze na obratlích podobného charakteru u dvou jedinců. Tuberkulózní léze rozdělili do čtyř skupin na základě jejich umístění: paradiskální (na jedné ze stran meziobratlové ploténky), centrální (v rámci těla obratle), obvodové a léze obratlového oblouku. Ve všech vyobrazených případech převažovala kostní destrukce, podobně jako v případech jedinců z Jižního předhradí.

JP/106 (žena 20–24 let)

Na vnitřní ploše šesti párů žeber se při páteřním konci nachází periostotické pláty fibrilární kostní tkáně šedé barvy (obr. 146, 147, 148). Hlavičky obou, pravděpodobně druhých žeber, jsou zmenšené a deformované, pravděpodobně jsou poškozené lytickým procesem (vypadají, jako by byly roztavené). Jedno levé žebro (třetí nebo čtvrté) má silně deformované tělo, rentgenový snímek neodhalil možnou zlomeninu. Deformace je lokalizována spíše při vnějším povrchu kosti.

Histologická analýza jednoho z žeber ukazuje na zánětlivou kostní novotvorbu, pravděpodobně podmíněnou zánětlivým procesem pohrudnice (*pleuritis*). Toto onemocnění podle tří nejasně ohraničených vrstev novotvorby prodělalo minimálně tři fáze zesílené aktivity (záchvaty). Jednalo se o dlouhodobý proces trvající v řádu několika měsíců, spíše však let před smrtí. Mohlo by se jednat i o onemocnění tuberkulózou. Poslední na kosti viditelná zesílená aktivita se odehrála nepříliš dlouho před smrtí (maximálně několik málo měsíců) (kompletní histologická analýza viz příloha Nováček).

Přestože nejpravděpodobnější etiologií změn na vnitřní ploše žeber je tuberkulóza, je nutné vzít v úvahu i další plicní choroby (Roberts 1999; Roberts – Manchester 2005, 191). Stejně tak může stimulovat periost ke kostní novotvorbě lobární pneumonie, zánět pohrudnice, pleurální výpotek nebo přítomnost hnisu v pleurální dutině (Waldron 2009, 117).

U této ženy byly zjištěny změny zánětlivého původu také na přední ploše obratlových těl krční části páteře a také na přední ploše několika hrudních obratlů. V krčním úseku páteře se jedná o kombinaci novotvorby fibrilární a kompaktní kostní tkáně. Vrstva

novotvorby je poměrně silná (obr. 147) a naznačuje, že se pravděpodobně jednalo o dlouhodobý chronický proces. Micro CT vyšetření páteře a šestého krčního obratle ukázalo dezintegraci spongiózní kostní tkáně (obr. 148, 149). Kostní novotvorba na přední ploše obratlových těl je výrazněji zahuštěna s nepravidelně uspořádanými trabekulami. Původní povrch obratlových těl je jen těžko rozpoznatelný. V hrudním úseku páteře se jedná spíše o několik lokalizovaných trnů (výběžků) kompaktní kostní tkáně.

Je vysoce pravděpodobné, že příčinou zánětlivých změn na přední ploše obratlových těl krčních a několika kraniálních hrudních obratlů bylo zánětlivé onemocnění. Vzhledem k podezření na tuberkulózu u periostotické kostní novotvorby na vnitřní ploše žebra je pravděpodobné, že i v případě obratlů stojí za zjištěnými patologickými změnami *Mycobacterium tuberculosis*. Změny na přední ploše obratlů sice neodpovídají typickým změnám tuberkulózy páteře, ovšem v paleopatologické a klinické literatuře byly publikovány případy, kdy kostní novotvorba převažovala nad lytickým procesem (Hajdu – Fóthi – Bernert et al. 2012; Kumar 2005; Ortner 2003; Tuli – Srivastava – Varma et al. 1967). Vysvětlením tohoto obrazu tuberkulózních změn na páteři je dráždění periostu vytvořením abscesu pod *lig. longitudinale anterius*. Infekce se může šířit kraniálním i kaudálním směrem (Tuli 1997). Jelikož je výskyt tuberkulózy v krční části páteře vzácný, je nutné vzít v úvahu i další patologické změny. Vzhledem k pravděpodobnému traumatu v kaudální části krční páteře je možné, že se jedná také o osteomyelitidu. Nelze vyloučit ani mykózu krční páteře, u většiny mykóz ovšem opět lytický proces převažuje nad kostní



Obr. 145: Břeclav – Pohansko. Jižní předhradí. Kraniální meziobratlová plocha L5 mladé ženy z hrobu JP/121a. Foto K. Kalová.

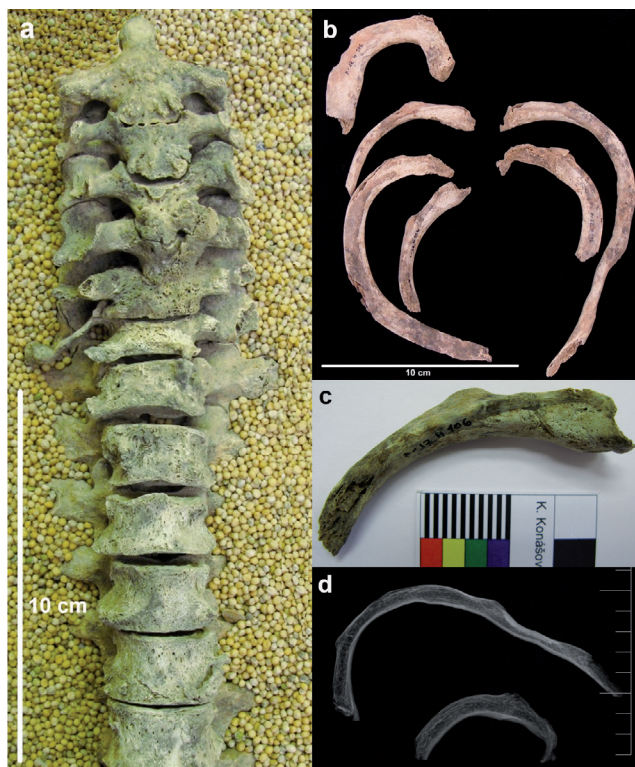
Fig. 145: Břeclav – Pohansko. Southern Suburb. Cranial intervertebral surface of L5 in the young female from grave JP/121a. Photo K. Kalová.

novotvorbou a bývají zasaženy také výběžky a oblouk obratle (Horáčková – Strouhal – Vargová 2004, 162–163; Ortner 2003).

Pokus o izolaci DNA *Mycobacterium tuberculosis* byl bohužel neúspěšný a jeho přítomnost se nepodařilo prokázat ani PCR amplifikací 123 bp dlouhého úseku z IS6110 ani shot-gun celogenomovým sekvenováním.


11.3.6 Vrozené anomálie

Jedná se o vývojové anomálie, které vybočují z mezí variability a jsou považovány za patologický stav, neboť svému nositeli způsobují zdravotní potíže. Ke vzniku malformací dochází v průběhu intrauterinního ontogenetického vývoje, buď vlivem působení zevních negativních faktorů, nebo se může jednat o geneticky podmíněné změny. Zevní vlivy můžeme rozdělit



Obr. 146: Břeclav – Pohansko. Jižní předhradí. Úsek páteře (C2–Th6) a žebra ženy z hrobu JP/106 (a – přední plocha obratlů s kostní novotvorbou, b – ukázka několika žebér s periostotickou kostní novotvorbou, c – detail sternálního konce jednoho z žebér s kostní novotvorbou, d – rentgenový snímek dvou nejvíce deformovaných žebér nahoře: levé třetí nebo čtvrté žebro, dole: druhé levé žebro). Foto K. Kalová.

Fig. 146: Břeclav – Pohansko. Southern Suburb. Section of the spine (C2–Th6) and ribs of the female from grave JP/106 (a – ventral surface of the vertebrae, b – several ribs with new bone formation, c – detail of the sternal end of one rib with new bone formation, d – X-ray image of the two most deformed ribs, top: the third or fourth left rib, bottom: the second left rib). Photo K. Kalová.



Obr. 147: Břeclav – Pohansko. Jižní předhradí. Masivní vrstva novotvorby: původní povrch kosti (1). Velký hiatus (resorpční lakuna?) propojený s povrchem žebra (2) vznikl intravitálně, postmortální poškození jeho vzhled změnilo. V této úrovni je na místě první, nejlépe integrovaná vrstva novotvorby, ve většině průběhu pouze resorpční lakuna (3), nicméně pozůstatek novotvorby je rozpoznatelný na základě jejího kompletně lamelárního vzhledu (4). Střední, nejsilnější vrstva je silně porózní a vykazuje méně pravidelnou organizaci kolagenu (5). Vnější vrstva je méně organizovaná (6) (viz příloha Nováček).

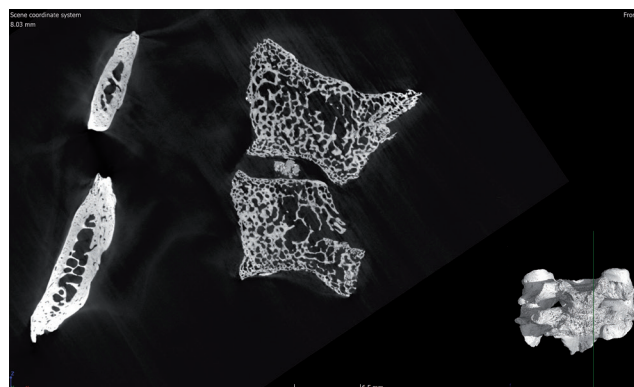
Fig. 147: Břeclav – Pohansko. Southern Suburb. Massive layer of new bone formation: original surface of the bone (1). The large hiatus (resorption lacquer?) interconnected with the rib surface (2) originated intravitally, a post-mortem damage altered its appearance. At this level is the first, best integrated layer of new bone formation, formed mostly by the resorption lacquer (3), but the remnant of the new formation is recognizable on the basis of its completely lamellar appearance (4). The middle, thickest, layer is strongly porous and exhibits a less regular collagen organization (5). The outer layer is less organized (6) (see in annex made by Nováček).

na fyzikální (mechanické poškození – trauma), chemické (léky, v kontextu raně středověké populace přírodní jedy nebo chemické látky používané při některých typech řemeslné výroby) a biologické (infekční onemocnění matky) (Vargová 2001, 20–21).

11.3.6.1 Spina bifida

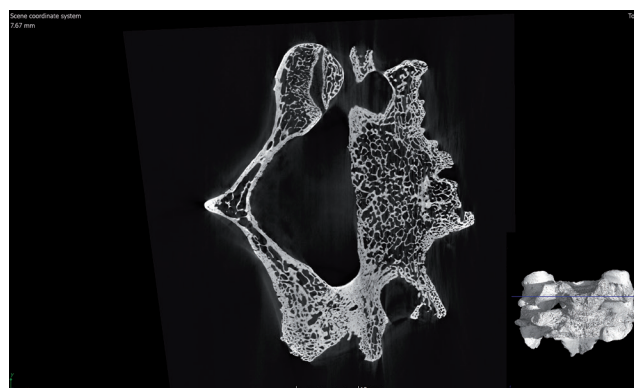
Spina bifida je pravděpodobně nejčastější vývojový defekt, který je diagnostikován v souborech kosterních pozůstatků. Potenciálními příčinami mohou být: nedostatek kyseliny listové, zinku a selenu u matky během intrauterinního vývoje (Barnes 1994, 41). *Spina bifida* může postihnout jakýkoliv obratel, nejčastěji však bývá lokalizována na L5 a na křížové kosti. Často je také lokalizována na prvním krční obratli.

Na Jižním předhradí byla *spina bifida* identifikována pouze u jednoho jedince, a to u dospělého muže (35–39 let) z hrobu JP/14, postižen byl pátý bederní obratel (obr. 150).



Obr. 148: Břeclav – Pohansko. Jižní předhradí. Micro CT páteře a šestého krčního obratle ženy z hrobu JP/106, sagitální řez přibližně ve střední rovině.

Fig. 148: Břeclav – Pohansko. Southern Suburb. Micro CT of C5 and C6 of the female from grave JP/106, sagittal section is approximately in the midline.

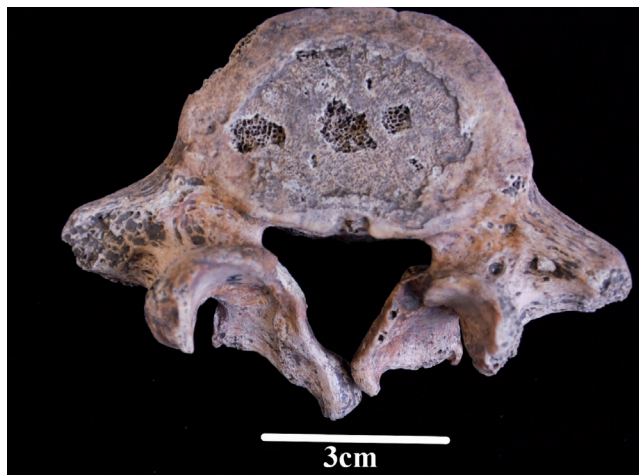

Obr. 149: Břeclav – Pohansko. Jižní předhradí. Micro CT šestého krčního obratle ženy z hrobu JP/106, příčný řez přibližně ve středu obratlového těla.

Fig. 149: Břeclav – Pohansko. Southern Suburb. Micro CT of C6 of the female from grave JP/106, transverse section is approximately in the middle of the C6 vertebral body.

11.3.7 Nádorová onemocnění

Nádorová onemocnění se projevují tvorbou novotvarů (tumorů), které vznikají překotným dělením buněk různých tkání těla, které přestaly být podřízeny mechanismům regulujícím normální růst. V archeologických kosterních souborech jsou nálezy nádorových onemocnění velmi vzácné (Strouhal – Němečková 2008). Na kosterních pozůstatcích jedinců z lokality Pohansko u Břeclavi byly nalezeny pouze benigní nádory. Benigní nádory jsou složeny z nezměněných, zmnožených buněk tkáně, ze které nádor vznikl (Horáčková – Strouhal – Vargová 2004, 121). V případě archeologického materiálu se můžeme setkat zejména s nádory vzniklými z kostní tkáně – osteomy nebo z chrupavky – chondromy. Na Pohansku byly, kromě osteomů, identifikovány také stopy po nádorech



Obr. 150: Břeclav – Pohansko. Jižní předhradí. *Spina bifida* na pátém bederním obratli dospělého muže z hrobu JP/14. Foto K. Kalová.

Fig. 150: Břeclav – Pohansko. Southern Suburb. *Spina bifida* in L5 of the male from grave JP/14. Photo K. Kalová.

mozkových obalů (meningiomy), které jsou ovšem zařazeny do kapitoly změny na *lamina interna*, neboť jejich diagnostika je nejasná.


11.3.7.1 Čočkovitý osteom

Jedná se o malé, hladké a ostře ohraničené hrudky kostní tkáně čočkovitého tvaru nejčastěji lokalizované na kostech lebeční klenby (Eshed – Latimer – Greenwald *et al.* 2002). Primárně se objevují na *lamina externa* čelní a temenních kostí a jsou tvořeny spongiózní kostní tkání lamelární struktury (Povýšil – Šteiner – Dušek 2007, 337). Jedná se o relativně častý nález ve velkých kosterních souborech (Roberts – Manchester 2005, 255). Etiologie čočkovitých osteomů je prozatím nejasná. Eshed s kolektivem (2002) neprokázala spojitost mezi jejich výskytem a posttraumatickými nebo infekčními změnami. Tyto léze nemají ve většině případů žádné symptomy a u recentní populace jsou objeveny až při pitvě přibližně u 1 % jedinců (Ortner 2003, 506).

Na Jižním předhradí byl čočkovitý osteom identifikován v kosterních pozůstatcích jediné ženy z hrobu JP/121a (24–30 let). Osteom se nacházel na čelní kosti (obr. 151).

11.3.8 Změny na *lamina interna* lebečních kostí

Vzhledem k nejednoznačné diagnostice změn na *lamina interna* byly veškeré změny zařazeny do jedné kapitoly a probrána jejich diferenciální diagnostika. Do zvláštních kapitol byla zařazena *hyperostosis frontalis interna* a meningeomy. V případě změn na *lamina interna* nejasného původu se ve většině případů jedná



Obr. 151: Břeclav – Pohansko. Jižní předhradí. Čočkovitý osteom na *os frontale* dospělé ženy (24–30 let) z hrobu JP/121a. Foto K. Kalová.

Fig. 151: Břeclav – Pohansko. Southern Suburb. Button osteoma on the frontal bone of the female (24–30 years) from grave JP/121a. Photo K. Kalová.

o kostní novotvorbu různého charakteru na *lamina interna* lebečních kostí. Nejčastěji se vyskytuje na lebkách nedospělých jedinců. Změny na *lamina interna* mají různý charakter: difúzní nebo izolované pláty novotvořené kostní tkáně na původním kostním povrchu, které jsou lokalizované zejména v průběhu meningeálních cév, rozšíření *diploe* v podobě porozity, kapilární imprese na *lamina interna*. V některých případech bylo možno přiřadit na základě makroskopického hodnocení některé typy změn do určitých kategorií.

Lewisová (2004) rozdělila změny na *lamina interna* do čtyř kategorií:

1. porózní léze na *lamina interna* (porozita);
2. fibrilární kostní novotvorba s otisky cév, které jsou důkazem probíhajícího hojení;
3. otisky kapilár probíhající na *lamina interna*, bez makroskopických známek novotvorby;
4. hair-on-end leions – jedná se o expanzi *diploe*, rozteklý vzhled naznačuje probíhající hojení.

Vzhledem k velké variabilitě změn na *lamina interna* ve zkoumaném souboru bylo nutné přidat ještě jednu kategorii:

5. porózní periostóza (porózní novotvorba) bez otisků cév.

Výsledky ukazují, že léze s cévními kanálky, ať už v *lamina interna* (3) nebo v novotvořené kostní tkáni (2), se nacházejí ve stadiu hojení nebo jsou již zhojené – takové léze byly většinou zjištěny u starších jedinců (Lewis 2004). Histologický výzkum naznačuje, že takzvané hair-on-end léze (4) ukazují na zánětlivý proces a novotvorba kostní tkáně (5) naznačuje možnou přítomnost proběhlého krvácení. Pouze v případě tuberkulózy byly zjištěny léze velikosti kukuřičného zrna (podobné pachionským granulacím) (Lewis 2004).

Grave No.	Sex	Age	Bone	Type	Histology (viz kapitola 14)
JP/2a	NA	–	os occipitale	3	hemoragický proces
JP/7	F	18–22	os occipitale	2	–
JP/17	NA	7	os occipitale	4	–
JP/19	F	35–40	ossa parietalia	3,1	–
JP/24	NA	5	os parietale, os occipitale	3,4	hemoragický proces
JP/44	M	45–55	os occipitale	3,1	–
JP/51	F	30–35	os occipitale	3,1	–
JP/52	F	–	fragment os occipitale?	3,1	–
JP/61	F	40–50	os occipitale	1	–
JP/66	M	65–40	os occipitale	1	–
JP/70	F	16–20	os occipitale	2	–
JP/77	NA	10	os parietale	2,3	–
JP/79	NA	7	os occipitale, os frontale	3	–
JP/89	NA	15	os occipitale	4	–
JP/91	NA	12	os occipitale	1	hemoragický proces (zánětlivou komponentu není možné vyloučit)
JP/92	NA	8	os frontale, os parietale	3	hemoragicko-zánětlivá meningeální reakce
JP/105	NA	3–4	os parietale	3	–
JP/119	NA	7	os parietale	2	–
JP/121a	F	24–30	os occipitale	4	–
JP/124	NA	6	os occipitale	4	–
JP/125	NS	–	os occipitale	4	hemoragický proces
JP/130	NA	2	os occipitale	2	hemoragický proces
JP/131	NA	3	os frontale	5	–
JP/133	NA	12	os occipitale	2	hemoragický proces
JP/136	NA	6	os frontale, os temporale	5	–
JP/141	NS	18–22	os occipitale	2	hemoragický proces
JP/147	NA	1,5	os occipitale	2	–
JP/151	M	20–24	os occipitale	1	–
JP/154	NA	7	os occipitale	2	–
JP/155	NA	1,5	os occipitale	2	–
JP/174	F	–	os occipitale	3	–
JP/194	NA	7	os occipitale	2	hemoragický proces

Tabulka 74: Břeclav – Pohansko. Jižní předhradí. Přehled jedinců se změnami na *lamina interna* lebečních kostí.

Table 74: Břeclav – Pohansko. Southern Suburb. List of individuals with changes on *lamina interna* of the skull bones.

	N	n	%
Males	30	3	10,0
Females	54	9	16,7
Non-adults	87	19	21,8
Non-sexed	19	2	10,5
Total	190	33	17,4

Tabulka 75: Břeclav – Pohansko. Jižní předhradí. Frekvence změn na *lamina interna* lebečních kostí (N – počet jedinců, n – počet jedinců se změnami na *lamina interna*).

Table 75: Břeclav – Pohansko. Southern Suburb. Frequency of the changes on *lamina interna* of the skull bones (N – number of individuals, n – number of individuals with changes on *lamina interna*).

Mezi možné příčiny změn na *lamina interna* tedy můžeme počítat krvácení, jehož příčinou mohlo být trauma nebo systémové onemocnění (např. kurděje), hnisavá meningitida, dlouhodobé zánětlivé procesy okostice a tvrdé pleny mozkové nebo

další krvácivé procesy (hemofilie, nádorová onemocnění apod.) (Lewis 2004). Dále probíhající zánět jako primární nebo sekundární infekce mozkových plen, tuberkulóza, syfilis (Lewis 2004). Nemůžeme vyloučit ani možné nádorové onemocnění. Samotná variabilita v makroskopickém vzhledu změn na *lamina interna* je poměrně velká a často se mohou na jedné lebce vyskytnout i dva typy změn. Možné příčiny změn na *lamina interna* jsou zatím také nejasné. Lewisová (2004) doporučila, aby než dojde k přesnému zjištění jejich etiologie, byly považovány za nespecifické indikátory přítomnosti infekce v organismu nebo za známku proběhlého krvácení.

Na Jižním předhradí byly změny na *lamina interna* zaznamenány u 33 jedinců (tab. 74). Z nich bylo vytipováno devět jedinců, u nichž byl odebrán vzorek pro histologické vyšetření. Kompletní výsledky histologické analýzy viz příloha Nováček. Vzorky byly odebrány tak, aby u nich byla maximální variabilita

v makroskopickém vzhladu změn na *lamina interna*. Odebrány byly s maximálním ohledem na co nejmenší poškození kosterních pozůstatků a také samotných patologických změn, a také s ohledem na maximální možnou výpovědní hodnotu. V některých případech byly hodnoceny dva řezy (JP/2a, 91, 125).

Nejčastěji se změny na *lamina interna* lebečních kostí vyskytovaly u nedospělých jedinců (tab. 75). Nejnižší byl výskyt u mužů. Většina vzorků pro histologickou analýzu byla odebrána z kostí nedospělých jedinců a ve všech případech kromě jedince z hrobu JP/91, kde nebylo možné vyloučit zánětlivou komponentu, byl na *lamina interna* identifikován hemoragický proces. Určit přesnou příčinu hemoragického procesu je však nemožné. U jedinců, u nichž nebylo provedeno histologické vyšetření, nelze vyloučit ani zánětlivý původ změn na *lamina interna* lebečních kostí.

Hyperostosis frontalis interna (HFI)

Jedná se o generalizované patologické změny neznámé etiologie na *lamina interna* lebečních kostí. Jde o kostní novotvorbu nepravidelného tvaru s jasně definovanými okraji. Mezi možné příčiny bývá řazena genetická dispozice, speciální metabolická porucha či vnější podmínky (Hajdu – Fóthi – Kovári et al. 2009; Vargová 2001, 41). *Hyperostosis frontalis interna* se častěji vyskytuje u žen po menopauze a je spojen s hormonální nerovnováhou, v moderní medicíně je s ní spojován Morgagni-Stewart-Morel-Lavalléeův syndrom, který se projevuje obezitou, maskulinními znaky a psychickými poruchami (Devriendt – Piercecchi-Martin – Ardagna et al. 2004).



Obr. 152: Břeclav – Pohansko. Jižní předhradí. Pohled na *lamina interna* čelní kosti ženy z hrobu JP/156. Podél *sulcus sinus sagittalis superioris* jsou viditelné plátky kostní novotvorby. Foto K. Kalová.

Fig. 152: Břeclav – Pohansko. Southern Suburb. *Lamina interna* of the frontal bone of the female from grave JP/156. Along the *sulcus sinus sagittalis superioris* there are visible plates of the new bone formation. Photo K. Kalová.

Úplně typické změny spojované s *hyperostosis frontalis interna* v kosterním souboru z Jižního předhradí nalezeny nebyly, ovšem podezření bylo vysloveno u dospělé ženy (70 a více let) z hrobu JP/156 (obr. 152) a dospělé ženy (40–50 let) z hrobu JP/33 (obr. 153). Jednalo se o malé, ale detekovatelné deposity na *lamina interna* čelní kosti. Podobné změny na *lamina interna* čelní kosti našel také Hajdu s kolektivem (2009) u několika jedinců z různých Maďarských lokalit, podle nich by se mohlo jednat o počáteční stadium HFI.

V obou případech se na *lamina interna* čelní kosti nacházejí drobné povrchové nerovnosti, v některých místech je viditelná i kostní novotvorba. Ovšem vzhledem k přítomnosti drobné prohlubně v blízkosti těchto struktur – u obou jedinců – nelze v diferenciální diagnostice vyloučit ani například meningeom. V obou případech se prohlubeň nachází v průběhu větvi *arteria meningea media*, u ženy z hrobu JP/156 jsou okraje prohlubně ostré na rozdíl od ženy z hrobu JP/33, u níž jsou okraje prohlubně zaoblené.

Meningeom

Jedná se o nádory vznikající v mesotheliálních buňkách meningeálních obalů mozku a míchy (Horáčková – Strouhal – Vargová 2004, 128). V kosterních pozůstatcích se může jednat o novotvořené kostní útvary, lytické léze, ale také může dojít ke kombinaci obou procesů (Campillo 1998; 2005). Léze se nacházejí na *lamina interna* lebečních kostí, přičemž v některých místech je pravděpodobnost jejich tvorby vyšší (Campillo 2005). Lokalizovány jsou převážně v oblasti žlábků *arteria meningea media* a jejich větví, které tumor




Obr. 153: Břeclav – Pohansko. Jižní předhradí. Pohled na dorzální okraj *lamina interna* čelní kosti se strukturou připomínající keříčkovité kanálky u jedince z hrobu JP/33. Foto K. Kalová.

Fig. 153: Břeclav – Pohansko. Southern Suburb. Dorsal margin of the *lamina interna* of the frontal bone with maze-like structures in the individual from grave JP/33. Photo K. Kalová.

Grave No.	Sex	Age (years)	Bone	Type of meningioma
JP/7	F	18–22	os frontale	proliferative meningioma
JP/32	M	45–55	os frontale	lytic meningioma
JP/34a	F	35–40	os frontale	proliferative meningioma
JP/156	F	70+	os frontale	lytic meningioma
JP/172	F	24–30	os frontale	proliferative meningioma


Tabulka 76: Břeclav – Pohansko. Jižní předhradí. Přehled jedinců se změnami na *lamina interna*, u kterých by se mohlo jednat o meningiomy.

Table 76: Břeclav – Pohansko. Southern Suburb. List of individuals with changes on *lamina interna* with probable meningioma.



Obr. 154: Břeclav – Pohansko. Jižní předhradí. Pohled na *lamina interna* čelní kosti ženy z hrobu JP/156. Viditelná prohlubeň v průběhu *arteria meningea media*. Foto K. Kalová.

Fig. 154: Břeclav – Pohansko. Southern Suburb. Internal surface of the frontal bone of the female from grave JP/156. Visible depression in the course of the middle meningeal artery. Photo K. Kalová.



Obr. 155: Břeclav – Pohansko. Jižní předhradí. Pohled na *lamina interna* čelní kosti ženy z hrobu JP/34a. Foto K. Kalová.

Fig. 155: Břeclav – Pohansko. Southern Suburb. Internal surface of the frontal bone of the female from grave JP/34a. Photo K. Kalová.

vyživují (Campillo 1998; 2005). Velikost ve většině případů nepřesahuje 20 mm (Campillo 1998).

V kosterních pozůstatcích z Jižního předhradí bylo podezření na meningiomy vysloveno u pěti dospělých jedinců (tab. 76). O lytický meningiomy se jedná u dospělých jedinců z hrobů JP/32 a JP/156 (obr. 154), léze jsou v obou případech podobné. Jedná se o lytické léze obklopené výraznějšími otisky cév. Proliferativní meningiomy se našly na *lamina interna* čelní kosti žen z hrobů JP/34a (obr. 155) a JP/172, v obou případech se jedná o pláty kompaktní kostní tkáně s hrubým povrchem. U ženy z hrobu JP/7 je charakter lézí odlišný a jedná se spíše o zaoblené hrbolky.

11.3.9 Periostosis

Z důvodu problematické diagnostiky novotvorby na kostním povrchu bylo navrženo používání termínu *periostosis* namísto *periostitis* (Pinhasi – Mays 2008, 196). Termín *periostitis* je zavádějící, neboť označuje pouze jednu z možných příčin těchto změn, a to zánět. V anglické literatuře je pojem *periostitis* hojně používán pro

každou subperiostální kostní novotvorbu s různými příčinami. Například podle Robertsové a Manchesterové (2005, 172) může být příčinou zánět nebo trauma. Podobně Van der Merwová s kolektivem (2010) uvádějí dvě hlavní příčiny tohoto typu periostózy. První z nich je krvácení do subperiostálního prostoru s následnou osifikací vytvořeného hematomu, druhou skupinu tvoří zánětlivé procesy různého charakteru (nespecifická nebo specifická *periostitis* a *osteomyelitis*).

Jedná se tedy o novotvorbu kostní tkáně – periostózu nebo o porotickou periostózu v některých případech s longitudinálním žlábkováním fibrilární (vláknité) nebo kompaktní kostní tkáně. Fibrilární kostní tkáň má našedlou barvu, porózní a neorganizovanou strukturu s ostrými okraji a jeví se, jako by byla na povrchu kosti, je známkou aktivního procesu. Lamelózní kost má obvykle stejnou barvu jako okolí s organizovanější strukturou a zaoblenými okraji a indikuje zhojený proces. Přítomnost fibrilární i lamelózní kostní tkáně současně indikuje proces ve fázi hojení (Weston 2008). Histologicky jsou tyto dva původy periostózy odlišné. V prvním případě je na histologickém preparátu viditelný původní povrch kosti, ve druhém případě

Grave No.	Sex	Age (years)	Bone
JP/23	F	40–50	femur, tibia
JP/24	D	5	femur
JP/87	NA	4	mandibula
JP/91	D	12	tibia
JP/125	NS	–	femur
JP/208	F	34–43	tibia

Tabulka 77: Břeclav – Pohansko. Jižní předhradí. Přehled jedinců s identifikovanou periostózou nejasného původu.

Table 77: Břeclav – Pohansko. Southern Suburb. List of individuals with identified periostosis of unclear origin.

dochází naopak k vymizení původního povrchu. Tedy rozlišení těchto dvou možných příčin je možné zejména histologicky. Tabulka 77 uvádí přehled jedinců z Jižního předhradí s identifikovanou periostózou nejasného původu.

11.3.10 Nejasné kazuistiky

Do této kapitoly byli zařazeni jedinci s patologickými změnami, u nichž nebylo možné vyslovit závěrečnou diagnózu nebo nebylo možné je zařadit do jedné z předchozích kapitol.

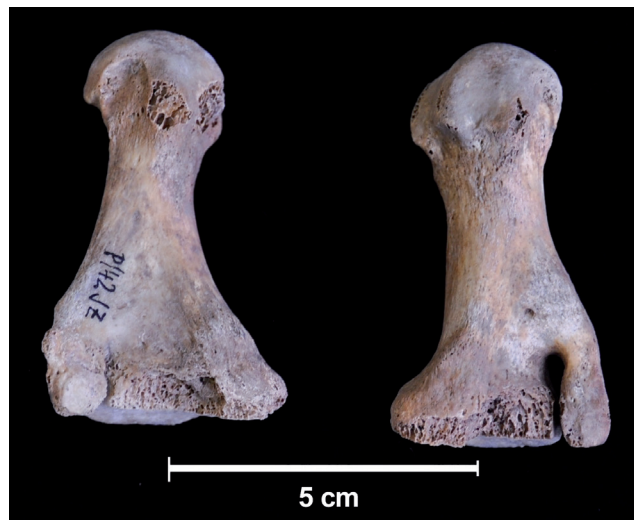Muž z hrobu JP/42

Zajímavým nálezem v kosterních pozůstatcích dospělého muže (35–40 let) z hrobu JP/42 jsou léze na prvních metatarzech. Dorzálně-laterální části proximálních kloubních ploch jsou odděleny na obou stranách od zbytku kloubní plochy. Oddělení zasahuje od proximální kloubní plochy distálně na pravé straně asi 16 mm a na levé straně přibližně v délce 10 mm (obr. 156). To znamená, že podél proximálního konce kosti probíhá jakoby jeden paralelní výběžek, který je k metatarzu připojen distálně. Okraje výběžků jsou hladké. Mohlo by se jednat o vývojovou vadu nebo o variabilní svalový úpon *m. peroneus longus*.

Žena z hrobu JP/106

Kromě zlomeniny dolní čelisti, která už byla popsána v kapitole zlomeniny obličejového skeletu, a zánětlivých změn na přední ploše obratlových těl a vnitřní ploše žeber byly u této mladé ženy zjištěny další zajímavé patologické změny.

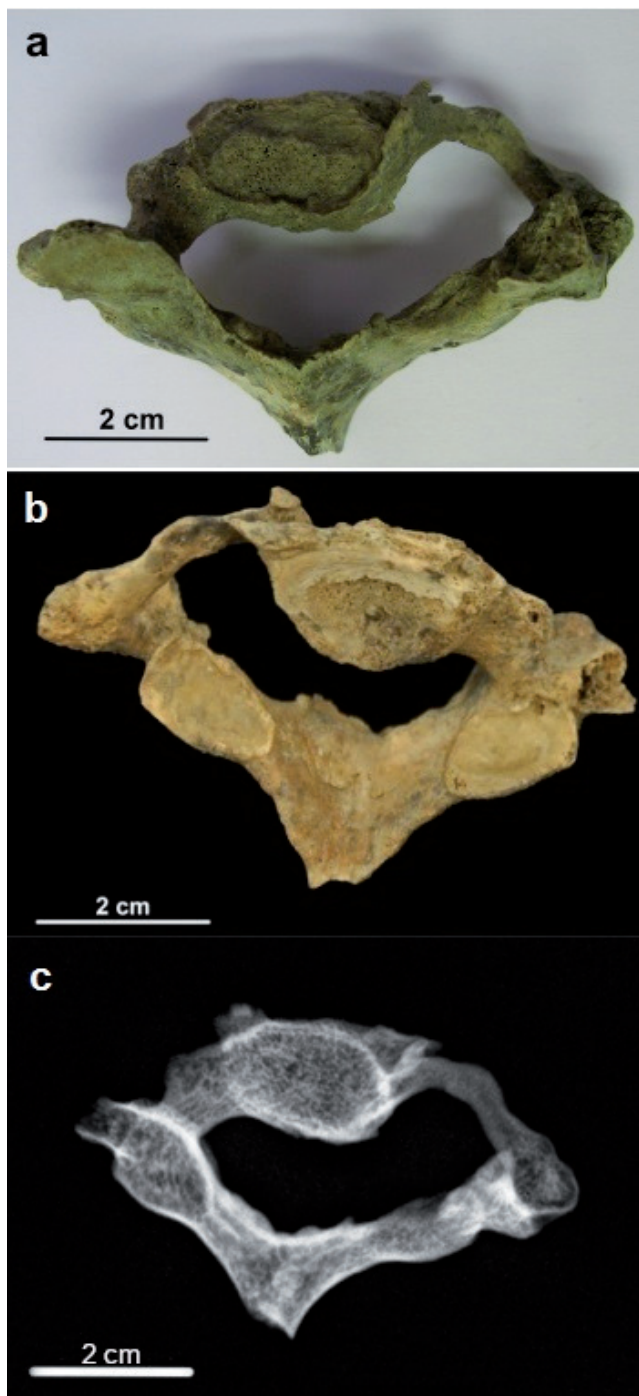
U sedmého krčního obratle bylo zjištěno rozšíření páteřního kanálu na úkor levého *pediculus arcus vertebrae* nebo k rozšíření *foramen transversarium*, který není vytvořen (obr. 157). Mezi obratlovými oblouky C5–C6 a C6–C7 se na pravé straně vytvořily otvory s hladkými okraji, větší otvor se nachází mezi C6–C7 (obr. 158). Mezi C4/C5 a C5/C6 došlo ke srůstu v oblasti pravých kloubních výběžků, u obratlů C5 a C6



Obr. 156: Břeclav – Pohansko. Jižní předhradí. První metatarzální kosti muže (35–40 let) z hrobu JP/42. Foto K. Kalová.

Fig. 156: Břeclav – Pohansko. Southern Suburb. The first metatarsal bones of the male (35–40 years) from grave JP/42. Photo K. Kalová.

došlo ke srůstu také v oblasti obratlových těl. Nejvýraznější jsou změny v oblasti obratle C7, jehož tělo je také mírně stlačeno. Pravý *pediculus arcus vertebrae* a *foramen processus transversi* byly pravděpodobně odbourány vlivem tlakové atrofie. Oblouk obratle je s tělem obratle spojen pouze prostřednictvím tenkého kostěného můstku, který vystupuje mezi kraniálním a kaudálním kloubním výběžkem a připojuje se k deformované pravé části obratlového těla více ventrálně v místě *processus uncinatus*. *Processus uncinatus* je ve srovnání s druhou stranou zvětšený. Tento kostěný můstek je pravděpodobně pozůstatek z předního ohraničení *foramen processus transversi*. Kraniální plocha kostěného můstku je v zadní části (v místě žlábků pro *nervus spinalis*) hrubá a porózní. Pravý kraniální kloubní výběžek je deformovaný s nově vytvořenou kloubní plochou obrácenou ventro-mediálně. Kaudální kloubní výběžek je normální. Pravý kaudální kloubní výběžek šestého krčního obratle je obrácený kloubní plochou dorzo-laterálně namísto fyziologicky normálního ventrálního postavení. Obě kloubní plochy na pravém kloubním výběžku C6 a pravém kraniálním kloubním výběžku C7 jsou porotické a nepravidelné. *Foramen vertebrale* je nepravidelné a asymetrické, podobné změny, ale v menším rozsahu jsou patrné také u C5 a C6 a mírně také u Th1. *Foramen processus transversi* C5 a C6 na pravé straně mají normální tvar i velikost. Srovnání s levou stranou je bohužel nemožné z důvodu postmortálního poškození. *Foramina intervertebralia* mezi C5, C6 a C7 na pravé straně jsou ve srovnání s levou stranou zvětšena. Po rekonstrukci krčního úseku páteře jsou mezery mezi obratlovými oblouky C5–C6 a C6–C7 na pravé straně viditelně zvětšeny. Okraje

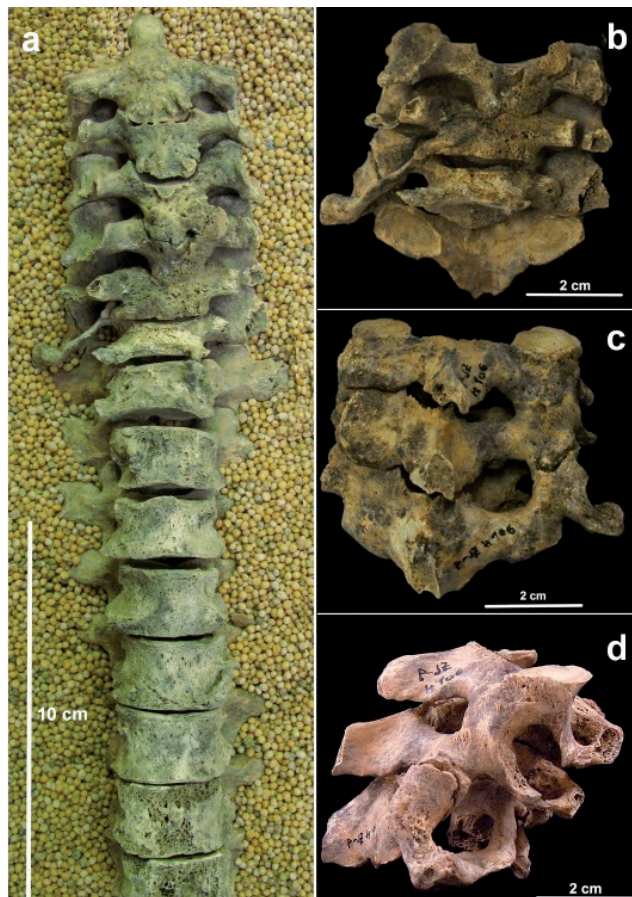


Obr. 157: Břeclav – Pohansko. Jižní předhradí. Sedmý krční obratel ženy z hrobu JP/106 (a – pohled na kranální plochu obratle, b – pohled na kaudální plochu obratle, c – rentgenový snímek obratle). Foto K. Kalová.

Fig. 157: Břeclav – Pohansko. Southern Suburb. The seventh cervical vertebra of the female from grave JP/106 (a – cranial surface of the vertebra, b – caudal surface of the vertebra, c – X-ray image of the vertebra). Photo K. Kalová.

jsou zaoblené. Je možné, že tudy procházela nějaká struktura, která svým zvětšením a tlakem normálně velmi úzké štěrbinu rozšířila.

Rentgenový snímek dlouhých kostí končetin naznačuje možnou inaktivitu jedince po nějakou dobu před



Obr. 158: Břeclav – Pohansko. Jižní předhradí. Změny na páteři ženy z hrobu JP/106 (a – rekonstruovaný úsek páteře C2–Th8 s viditelnou novotvorbou na přední ploše obratlů a skoliotickým postavením daného úseku páteře, b – ventrální pohled na úsek krční páteře C5–C7, c – laterální pohled na úsek krční páteře C5–C7, d – dorzální pohled na úsek krční páteře C5–C7). Foto K. Kalová.

Fig. 158: Břeclav – Pohansko. Southern Suburb. Palaeopathological changes of the spine in the female from grave JP/106 (a – reconstructed section of the spine C2–Th8 with new bone formation on the ventral surface and with visible scoliosis, b – ventral view of the cervical spine section C5–C7, c – lateral view of the cervical spine section C5–C7, d – dorsal view of the cervical spine section C5–C7). Photo K. Kalová.

smrtí; je zde patrné rozšíření dřevné dutiny a ztenčení kortikalis (Uthoff – Jaworski 1978).

Vzhledem ke stejnostrannému postižení C7 s *ramus mandibulae* byl na prvním místě zvažován traumatický původ této patologické léze. Změna postavení kloubních ploch u C6 a C7 by mohla naznačovat jednostranné vykloubení meziobratlového kloubu mezi C6 a C7. Nelze vyloučit ani kombinaci obou možností. V tomto případě je menší pravděpodobnost poškození měkkých tkání v okolí, neboť nevznikají ostré úlomky. Dále byla zvažována zlomenina v oblasti *pediculus arcus vertebrae*, nebo podélné rozštípnutí *processus transversus*. Jelikož byl výskyt jednostranný, mohl být příčinou úder vedený na laterální stranu krku. Je nutné si uvědomit, že

se v této oblasti nacházejí struktury, jejichž poškození může bezprostředně ohrozit život jedince (cévy) nebo způsobit jeho paralýzu (nervy a mícha). Poškození velké cévy by žena s největší pravděpodobností nepřežila. Jelikož skrze *foramen vertebrale* vystupují míšní nervy (nad a pod C7 sedmý a osmý krční nerv) a jsou lokalizovány v těsné blízkosti kostěných struktur, k jejichž zlomení mohlo dojít, byla prozkoumána také horní končetina se zaměřením na zjištění funkční atrofie kostí, neboť sedmý a osmý krční nerv spoluvytváří *plexus brachialis*, a podílí se tak na inervaci mnoha svalů horní končetiny. Vzhledem k tomu, že na kostech pravé a levé horní končetiny nebyly zjištěny výrazné známky stranové asymetrie, a tedy k jednostrannému poškození nervů horní končetiny pravděpodobně nedošlo, musíme uvažovat ještě o dalších možných příčinách této deformace. Na druhé straně klinické případy zlomenin příčného výběžku nebývají doprovázeny neurologickými symptomy, jako je paralýza nebo dokonce paraplegie. Přesto zde probíhal další proces, který způsobil rozšíření páteřního kanálu a štěrbin mezi pravými částmi *arcus vertebrae* (C5–C6 a C6–C7). Tento proces mohl být indukován také zmíněným traumatem. Každopádně struktura, která způsobila útlak *pediculus arcus vertebrae*, byla pravděpodobně lokalizována v jeho blízkosti – pedikl je odolnější vůči tlakové atrofii než například tělo obratle, a přesto došlo k jeho útlaku.

Skrze *foramen transversarium* C7 prochází *vena vertebralis*, a od C6 kranálně přes *foramina transversaria* prostupuje *arteria vertebralis*. Mohlo by se jednat o aneurysma na tepně nebo varix na žíle. Vzhledem k tomu, že aneurysma na *arteria vertebralis* není nijak vzácné, mohlo by vysvětlovat tuto deformaci. Další možné vysvětlení můžeme hledat v patologických stavech lokalizovaných v páteřním kanálu, kdy mohlo dojít k rozšíření durálního vaku a k následnému útlaku pravého *pediculus arcus vertebrae*. Při tlakové atrofii by tak jedinec mohl přežít dostatečně dlouho, aby se mohla rozvinout zaznamenaná deformace. V diferenciální diagnostice tak nelze opomenout ani epidurální absces, ovšem krční páteř bývá postižena málo (*Chaloupka – Ryba 2014*). Na počátku 20. století byla úmrtnost v těchto případech téměř 100% (*Reihnsaus – Waldbaur – Seeling 2000*). Dále pak mohla být příčinou arteriovenózní píštěl nebo malformace a také benigní nádor míchy nebo jejich obalů. Zvažovat je nutné také neurofibromatózu a extradurální cystu.

Na kostech ženy sice není viditelná výrazná stranová asymetrie, ale její kosti jsou celkově gracilní bez výrazných svalových úponů, na rentgenovém snímku je patrné rozšíření dřevěné dutiny a ztenčení kortikalis. Je tedy možné, že před smrtí byla její pohyblivost omezena a byla pravděpodobně upoutána na lůžko. Jestli to bylo z důvodu možné paralýzy (útlak míchy) nebo v důsledku infekčního onemocnění plic (které



Obr. 159: Břeclav – Pohansko. Jižní předhradí. Pohled na dorzální plochu obratlových těl Th11–L2 ženy (24–30 let) z hrobu JP/172. Foto K. Kalová.

Fig. 159: Břeclav – Pohansko. Southern Suburb. Dorsal surface of vertebral bodies Th11–L2 of the female (24–30 years) from grave JP/172. Photo K. Kalová.

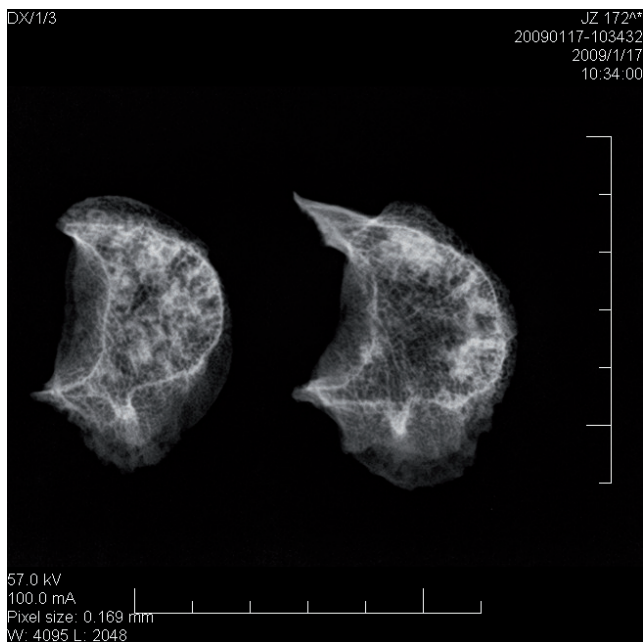
se projevilo pravděpodobně také na krční páteři), není možné zjistit.

Přestože pravděpodobně nikdy nedokážeme odhalit přesnou příčinu deformace v oblasti C7, je jasné, že důsledky pro tuto mladou ženu byly velmi závažné a musela být v normálním životě omezena (bolesti). Pokud k tomu přidáme ještě vážné infekční onemocnění, které zasáhlo pravděpodobně plíce a přední plochu obratlových těl, je obraz jejího života ještě pozoruhodnější (viz kapitola 11.3.5).

Žena z hrobu JP/172

V kosterních pozůstatcích mladé ženy (24–30 let) z hrobu JP/172 byly na dvou kaudálních hrudních obratlech (Th11 a Th12) a dvou kranálních bederních obratlech (L1 a L2) zjištěny následující změny. Na zadní ploše obratlového těla bylo identifikováno vyklenutí těla ventrálním směrem (obr. 159). Stěny tohoto vyklenutí jsou hladké. Na přední ploše obratlových těl je v některých místech patrné také vyklenutí a sloupcovité zpevnění těla obratle, a to zejména na L1 a L2 (obr. 160). Obratlová těla Th11 až L2 jsou skloněna mírně doprava. Tělo L5 je naopak skloněno doleva. Přes špatnou zachovalost obratlových těl a celé páteře je pravděpodobné, že páteř byla zakřivena ve frontální rovině.

Na rentgenovém snímku je viditelná výrazná sklerotizace obratlových těl. Z charakteru změn se dá usuzovat, že v páteřním kanálu došlo k abnormálnímu růstu, a tím se zvýšil tlak na zadní plochu obratlových těl. Kostní tkáň této struktury ustupovala, což zapříčinilo tlakovou atrofii. Tak docházelo k oslabování obratlového těla, a tím k zahuštění kostní tkáně ve ventrální části těla obratle, a k jeho zpevnění. Sklerotizovaná místa nahrazovala kostní tkáň, která ubývala v dorzální části těla obratle.



Obr. 160: Břeclav – Pohansko. Jižní předhradí. Rentgenový snímek L1 a L2 ženy (24–30 let) z hrobu JP/172.

Fig. 160: Břeclav – Pohansko. Southern Suburb. X-ray image of L1 and L2 of the female (24–30 years) from grave JP/172.

Možné příčiny těchto změn v páteřním kanálu tedy můžeme hledat ve změnách, které způsobují rozšíření durálního vaku, nebo v benigních nádorech vyskytujících se v páteřním kanálu.

11.3.11 Choroby zubů a alveolů

Mezi nejznámější patologické léze chrupu patří zubní kazy a také zánětlivé změny alveolů. Zubní kaz se projevuje jako opakní ploška na povrchu zubu nebo v pokročilejším stadiu jako velká dutina, která vzniká postupnou demineralizací zubních tkání (zubní sklovina, dentin a cement) (Hillson 2005, 290–300; Nicklisch – Ganslmeier – Siebert 2016). Studována byla také intravitální ztráta zubů, neboť její příčinou může být právě zubní kaz, ovšem nelze vyloučit ani další možnosti (Lukacs 2007). Vznik zubního kazu ovlivňuje celá řada faktorů (tloušťka zubní skloviny, její mikrostruktura, stav imunitního systému), ve významnější míře strava (složení a způsob přípravy) (Nicklisch – Ganslmeier – Siebert 2016). Podvýživa, nedostatek vitamínů (A, C, D) a některých minerálních látek (např. vápník, fluór) způsobuje zhoršení kvality zubních struktur (Scardina – Messina 2012; Sheetal – Hiremath – Patil et al. 2013). Na vznik zubního kazu má vliv také tok slin, který je negativně ovlivněn nedostatkem proteinů a vitamínů (Bergdahl 2000; Scardina – Messina 2012).

Zdravotní stav chrupu bylo možné zkoumat pouze u 74 koster dospělých jedinců. Z toho bylo 26 mužských, 32 ženských, 16 s neurčeným pohlavím a 70

dětských koster. Do analýzy byli zahrnuti jedinci, u nichž se zachoval alespoň jeden zub. Při hodnocení zubního kazu podle věku byla věková kategorie 18–22 let přiřazena k dospělým osobám do kategorie Adultus. Rozdělení věkových kategorií je stejné jako u hodnocení patologických změn.

Míru zachovalosti materiálu udávají komparativní alveolární index CAI a komparativní dentální index CDI. Index CAI udává, kolik se zachovalo procent z ideálního počtu alveolů (Stloukal 1963; Strouhal 1959). Index CDI ukazuje procento zachovalosti zubů, včetně intravitálně ztracených (Brinch – Moller-Christensen 1949; Stloukal 1963).

Pro srovnání s jinými pohřebišti byla počítána jednak intenzita kazivosti, která udává procentuální výskyt kazivých (% C) nebo intravitálně ztracených (% E) zubů ze všech zkoumaných zubů (Stloukal 1963), dále pak frekvence kazivosti, která ukazuje, kolik procent ze studovaných jedinců mělo v chrupu alespoň jeden kazivý zub (% nC) nebo alespoň jeden alveol zhojený po intravitální ztrátě zubu (% nE), případně obojí najednou (% nCE) (Stloukal 1963).

Kazivost zubů

Celkem bylo hodnoceno 1 117 zubů a 1 230 alveolů u 75 dospělých jedinců (tab. 78).

Zachovalost souboru však byla velice nízká (CDI 46,54; CAI 51,25), což může ovlivnit vypovídací hodnotu výsledků. Výsledky pro jednotlivé věkové skupiny (tab. 79) mohou být také ovlivněny nízkým počtem jedinců.

Při hodnocení na základě zachovalých zubů bylo zjištěno u zkoumaných jedinců 54 kazivých zubů (% C = 4,83), 100 alveolů ukazovalo na intravitální ztrátu zubu (% E = 8,13). Celková intenzita kazivosti (I-CE) tedy dosáhla 12,96 %. Intenzita kazivosti byla nejvyšší u věkové kategorie Maturus (tab. 80). Mezi muži a ženami nebyly zjištěny statisticky významné rozdíly ve frekvenci kazivých zubů ani ve frekvenci intravitálních ztrát.

Při hodnocení na základě počtu jedinců mělo dvanáct jedinců (ze 75) alespoň jeden zubní kaz, patnáct jedinců alespoň jeden alveol zhojený po intravitální ztrátě a 17 dospělých mělo kombinaci obojího. Celková hodnota frekvence kazivosti tedy byla 58,67 %. Nebyly zjištěny statisticky významné rozdíly mezi muži a ženami této populace. Frekvence kazivosti byla nejvyšší u věkové kategorie Senilis. Nejvyšší byla u žen této věkové kategorie (tab. 81, 82).

Byl prostudován také chrup 70 nedospělých osob. Bylo u nich nalezeno 440 mléčných a 481 trvalých zubů, z toho šest (1,36 %) mléčných a sedm (1,46 %) trvalých zubů mělo kaz. U smíšeného chrupu je velmi obtížné určit typ prázdného alveolu, pokud se v čelisti nenachází jiný stejný obsazený alveol, proto nebyly rozlišovány. U mléčných zubů nelze podle alveolu odlišit

11. Výsledky antropologické analýzy kosterního materiálu z Jižního předhradí

	Adultus					Maturus					Senilis					Total				
	P	A	Z	C	E	P	A	Z	C	E	P	A	Z	C	E	P	A	Z	C	E
Males	3	65	68	3	1	8	103	120	2	12	11	219	203	16	13	24	419	427	21	28
Females	10	234	195	4	2	14	269	177	13	31	9	170	116	5	27	35	693	514	22	60
NS	6	28	61	2	2	5	39	65	5	3	2	27	21	1	0	16	118	176	11	12
Total	19	327	324	9	5	27	411	362	20	46	22	416	340	22	40	75	1230	1117	54	100

Tabulka 78: Břeclav – Pohansko. Jižní předhradí. Hodnocení kazivosti zubů pro hodnocený soubor (NS – neurčení jedinci, P – počet jedinců, A – počet alveolů, Z – počet zubů, C – počet kazů, E – počet intravitálně zhojených alveolů).

Table 78: Břeclav – Pohansko. Southern Suburb. Evaluation of caries risk for the evaluated sample (NS – non-sexed individuals, P – number of individuals, A – number of dental alveoli, Z – number of teeth, C – number of caries, E – number of intravitally healed dental alveoli).

	CAI			CDI		
	Adultus	Maturus	Senilis	Adultus	Maturus	Senilis
Males	67,71	40,23	62,22	70,83	46,88	57,67
Females	73,13	60,04	59,03	60,94	39,51	40,28
NS	14,58	24,38	42,19	31,77	40,63	32,81
Total	53,78	47,57	33,93	53,29	41,90	40,63

Tabulka 79: Břeclav – Pohansko. Jižní předhradí. Komparativní alveolární index a komparativní dentální index v závislosti na pohlaví a věkových skupinách.

Table 79: Břeclav – Pohansko. Southern Suburb. Comparative alveolar index and comparative dental index depending on sex and age.

	%C			%E			I-CE		
	Adultus	Maturus	Senilis	Adultus	Maturus	Senilis	Adultus	Maturus	Senilis
Males	4,41	1,67	7,88	1,54	11,65	5,94	5,95	13,32	13,82
Females	2,05	7,34	4,31	0,85	11,52	15,88	2,90	18,87	20,19
NS	3,28	7,69	4,76	7,14	7,69	0,00	10,42	15,38	4,76
Total	2,78	5,52	6,47	1,53	11,19	9,62	4,31	16,72	16,09

Tabulka 80: Břeclav – Pohansko. Jižní předhradí. Procentuální výskyt kazivých (% C) nebo intravitálně ztracených (% E) zubů ze všech zkoumaných zubů a intenzita kazivosti (I-CE) v závislosti na pohlaví a věkových skupinách.

Table 80: Břeclav – Pohansko. Southern Suburb. Frequency of caries teeth (% C) or intravitally lost teeth (% E) and caries intensity (I-CE) depending on sex and age.

	% nC			% nE			% nCE			F-CE		
	Adultus	Maturus	Senilis	Adultus	Maturus	Senilis	Adultus	Maturus	Senilis	Adultus	Maturus	Senilis
Males	33,33	12,50	27,27	0	25,00	18,18	33,33	12,50	27,27	66,66	50,00	72,73
Females	20,00	7,14	11,11	10,00	28,57	44,44	10,00	35,71	33,33	40,00	71,43	88,89
NS	16,67	20,00	50,00	0,00	20,00	0,00	16,67	20,00	0,00	33,33	60,00	50,00
Total	21,05	11,11	22,73	5,26	25,93	27,27	15,79	25,93	27,27	42,11	62,96	77,27

Tabulka 81: Břeclav – Pohansko. Jižní předhradí. Procentuální výskyt jedinců s alespoň jedním kazem (% nC), alespoň jednou intravitálně ztrátou zubu (% nE), s kombinací obou jevů (% nCE) a výsledná frekvence kazivosti (F-CE) v závislosti na pohlaví a věkových skupinách.

Table 81: Břeclav – Pohansko. Southern Suburb. Percent of individuals with at least one caries tooth (% nC), intratital loss (% nE), combination of both (%nCE) and final caries frequency (F-CE) for the different sex and age categories.

	CAI	CDI	I-CE	F-CE
Males	54,56	55,60	11,60	62,50
Females	61,88	45,89	12,94	62,86
NS	23,05	34,38	16,42	43,75

Tabulka 82: Břeclav – Pohansko. Jižní předhradí. Komparativní alveolární index, komparativní dentální index, intenzita kazivosti a frekvence kazivosti u mužů a žen.

Table 82: Břeclav – Pohansko. Southern Suburb. Comparative alveolar index, comparative dental index, caries intensity and caries frequency in males and females.

postmortální ztrátu od intravitální, a proto tyto ztráty nebyly hodnoceny. Postmortální ztráta trvalého zubu nebyla nalezena. Z výše uvedených důvodů sestává intenzita kazivosti pro skupiny Infans I (0–7 let) a II (8–12 let) jen z procenta kazivých zubů (tab. 83). Stejným způsobem byla vypočítána i frekvence kazivosti. Intenzita kazivosti byla nejvyšší u věkové kategorie Infans II.

Ve čtyřech případech (5,71 %) byl nalezen v chrupu alespoň jeden mléčný kazivý zub a v šesti případech (8,57 %) u zubů trvalých. Zcela zdravý chrup mělo 60 (85,71 %) jedinců. Počet jedinců s alespoň jedním kazivým zubem byl nejvyšší u věkové kategorie Juvenis.

Zánět ozubice

U šesti jedinců (tab. 85) se kaz dostal tak hluboko do zubu, že způsobil zánětlivou reakci ozubice a vzniklo zánětlivé ložisko v zubním lůžku. Zajímavý je v tomto případě jedinec z hrobu JP/27, v jehož horní čelisti tyto záněty postihly tři zuby. U muže z hrobu JP/32 pak zánět postihl pravděpodobně také tři zuby, které vypadly, a rozšířil se do čelistní dutiny (obr. 161).

Pro označení umístění a typu zubu bylo použito dvojcíselné schéma přijaté na konferenci Mezinárodní federace zubních lékařů v roce 1972 (tab. 84).

Zubní anomálie

Mezi zuby jedinců z *Jižního předhradí* bylo objeveno i několik anomálií. Jedná se o jedince z hrobu JP/25 s atypickou první stoličkou v dolní čelisti (obr. 162), JP/32 s retinovaným a ektopicky uloženým špičákem (korunka směřuje do nosní dutiny) v levé horní čelisti (obr. 163) a JP/65 s rotací druhého levého premoláru o 90° distálním směrem v horní čelisti.

Kromě zubních anomálií je nutné zmínit také abnormální obrus horních řezáků u dospělého muže z hrobu JP/18 (45–55 let), jehož příčinou byla s největší pravděpodobností specifická činnost (obr. 164).

	CAI	CDI	I-CE			F-CE			
			% C	% E	Total	% nC	% nE	% nCE	Total
Infans I	–	–	0,30	–	0,30	2,02	–	–	2,02
Infans II	–	–	3,23	–	3,23	22,22	–	–	22,22
Juvenis	74,48	77,08	1,04	0	1,04	28,57	0	0	28,57

Tabulka 83: Břeclav – Pohansko. Jižní předhradí. Intenzita a frekvence kazivosti, včetně dílčích hodnot pro jednotlivé věkové skupiny nedospělých jedinců (– nehodnoceno).

Table 83: Břeclav – Pohansko. Southern Suburb. Caries intensity and caries frequency in different age groups on non-adult individuals (– not rated).

18	17	16	15	14	13	12	11	21	22	23	24	25	26	27	28
48	47	46	45	44	43	42	41	31	32	33	34	35	36	37	38

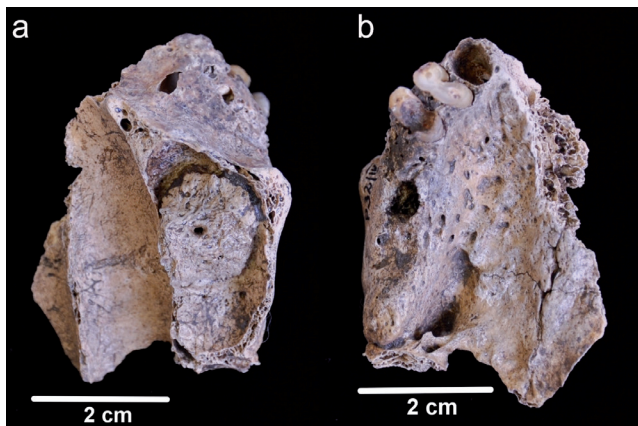
Tabulka 84: Schéma přijaté na konferenci Mezinárodní federace zubních lékařů (podle *Dokládal 1994*).

Table 84: Dental notation adopted at conference of World Dental Federation (according to *Dokládal 1994*).

Grave No.	Sex	Age	Location of inflammation
JP/15	M	70+	23
JP/27	F	35–40	17,18,27
JP/32	M	45–55	15,16,17 (obr. 161)
JP/33	F	40–50	48
JP/39	NS	40–50	28
JP/58	M	45–55	mezi 35 a 36
JP/175	M	30–35	13

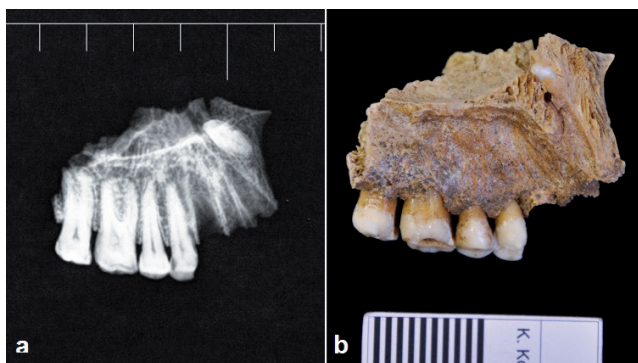
Tabulka 85: Břeclav – Pohansko. Jižní předhradí. Přehled jedinců se zánětem ozubice.

Table 85: Břeclav – Pohansko. Southern Suburb. Individuals with *parodontitis*.



Obr. 161: Břeclav – Pohansko. Jižní předhradí. Zánětlivé ložisko u muže z hrobu JP/32 (a – pohled do pravé čelistní dutiny, b – pohled na část pravé poloviny horního zubního oblouku). Foto K. Kalová.

Fig. 161: Břeclav – Pohansko. Southern Suburb. Dental abscess in the adult male from grave JP/32 (a – floor of the right maxillary sinus, b – caudal view of the right maxilla). Photo K. Kalová.



Obr. 163: Břeclav – Pohansko. Jižní předhradí. Ektopicky uložený špičák u dospělého muže z hrobu JP/32 (a – rentgenový snímek, b – na fotografii je viditelná špička ektopicky uloženého levého horního špičáku). Foto K. Kalová.

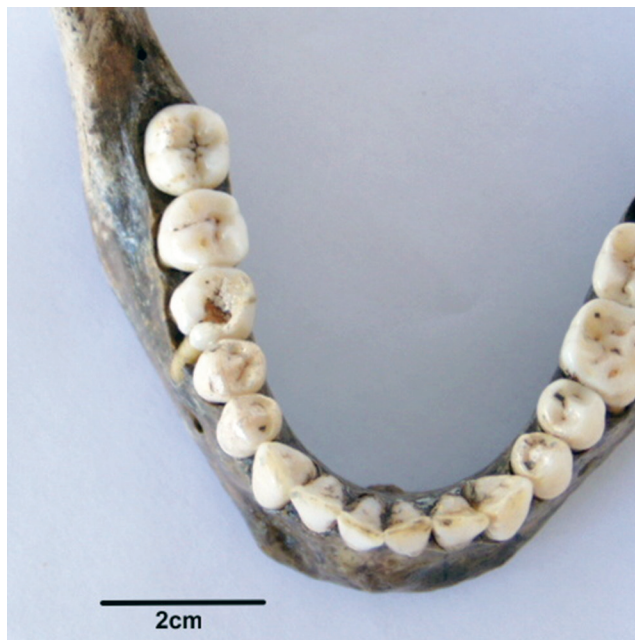Fig. 163: Břeclav – Pohansko. Southern Suburb. Ectopic upper left canine in the adult male from grave JP/32 (a – X-ray image, b – tip of the ectopic canine in a fragment of the left upper jaw). Photo K. Kalová.

Srovnání

Jak je vidět z následující tabulky, jedinci pohřbení v disperzních pohřebních areálech v poloze *Jižní předhradí* měli velmi nízkou jak intenzitu, tak frekvenci kazivosti (tab. 86). Obě hodnoty jsou nižší než u nedalekého pohřebiště okolo prvního kostela, a blíží se spíše pohřebištím z Mikulčic.

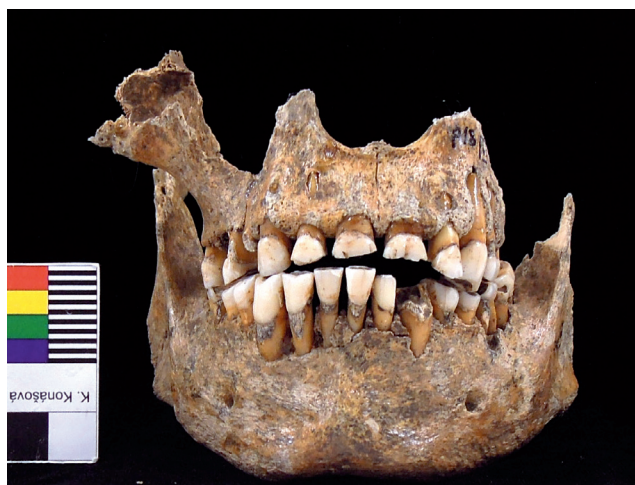Shrnutí

Kazivost zubů v obou hodnotách (frekvence a intenzita kazivosti) je u jedinců z *Jižního předhradí* velmi nízká. Zatímco intenzita kazivosti je o něco vyšší u mužů, frekvence kazivosti je vyšší u žen. Znamená to, že se zubní kaz vyskytl u menšího počtu mužů,



Obr. 162: Břeclav – Pohansko. Jižní předhradí. Atypická pravá první stolička v dolní čelisti dospělé ženy z hrobu JP/25. Foto A. Pavlůsková.

Fig. 162: Břeclav – Pohansko. Southern Suburb. Atypical right M1 in the lower jaw of the adult female from grave JP/25. Photo A. Pavlůsková.



Obr. 164: Břeclav – Pohansko. Jižní předhradí. Abnormální obrus horních řezáků u dospělého muže z hrobu JP/18. Foto K. Kalová.

Fig. 164: Břeclav – Pohansko. Southern Suburb. Abnormal dental attrition in the upper jaw of the adult male from grave JP/18. Photo K. Kalová.

zato vícekrát u jednoho jedince. Obě hodnoty stoupají spolu s věkem, výjimku tvoří kategorie *Senilis*, kde je zkrácení dáno velmi malým počtem jedinců.

Velmi nízká kazivost zubů v porovnání s jinými lokalitami by mohla být dána složením stravy, která byla podle výzkumu dentálních mikroabrazí (*Jarošová – Drozdová 2007*) velmi pestrá, smíšená s výrazným

	I-CE		
	Males	Females	Total
Jižní předhradí	11,96	11,54	12,16
Mikulčice I	13,5	15,4	14,2
Mikulčice II	11,6	19	14,5
Mikulčice III	17,9	12,7	14,9
Mikulčice IV	14,9	18,3	15,4
Želovce	17,2	19,2	18,1
Libice	18,3	24,2	20,7
Lahovice	21,5	19,7	21,4
Nové Zámky	17,7	25,9	21,5
Pohansko – VD/kostel	20,9	26,6	22,4
Josefov	21,3	28,7	26,2

	F-CE		
	Males	Females	Total
Jižní předhradí	58,33	63,63	59,46
Mikulčice II	60,3	73,8	65,4
Mikulčice I	68,6	68,5	68
Želovce	70,2	68	68,8
Mikulčice III	77,3	64	69,4
Mikulčice IV	63,8	82,9	69,4
Nové Zámky	71	67,8	69,5
Lahovice	82,4	80,2	77,7
Libice	77	82,2	78,1
Josefov	57,9	89,7	79,2
Pohansko – VD/ kostel	92,6	87,8	90,3

Tabulka 86: Srovnání hodnot intenzity a frekvence kazivosti s raně středověkými pohřebišti datovanými podobně jako lokalita Břeclav – Pohansko (podle Bodoriková et al. 2005; Hanáková 1969; Hanáková – Stloukal 1966; Chochol 1973; Stloukal 1963b; Stloukal 1964; Stloukal 1967; Stloukal 1969; Hanáková – Stloukal 1966; Stloukal – Hanáková 1974).

Table 86: Comparison of the caries intensity and frequency with other early medieval populations from the Czech and Slovak Republic (according to Bodoriková et al. 2005; Hanáková 1969; Hanáková – Stloukal 1966; Chochol 1973; Stloukal 1963b; Stloukal 1964; Stloukal 1967; Stloukal 1969; Hanáková – Stloukal 1966; Stloukal – Hanáková 1974).

podílem rostlinné stravy, s vyšším podílem masa u dospělých mužů do 35 let věku a u žen ve věku 20–35 let. Částečně může být i ovlivněna velikostí vzorku a stavem zachování kosterních pozůstatků. Vysvětlení pro velký rozdíl mezi populací z *Jižního předhradí* a pohřebiště okolo prvního kostela by mohlo být snad v nízké zachovalosti materiálu *Jižního předhradí*, je ale také možné, že například strava jedinců z pohřebiště okolo prvního kostela nebyla tak pestrá, měla převažující jinou složku atp.